Chapitre 7

Imagerie en ophtalmopédiatrie

O. Bergès, E. Nau

En ophtalmopédiatrie, une imagerie n'est indiquée que si elle permet un diagnostic précis et/ou qu'elle autorise une prise en charge thérapeutique adaptée.

Pathologie orbitaire

Masses orbitaires visibles (palpables)

Kystes dermoïdes et dermolipomes [1].

La pathologie de loin la plus fréquente est le kyste dermoïde. Il représente plus de 40 % des lésions orbitaires de l'enfant et environ 90 % de toutes les lésions kystiques de l'enfant. Ces lésions congénitales dysembryoplasiques bénignes résultent de l'inclusion et de l'isolement d'un fragment d'ectoderme dans les tissus sous-cutanés, au contact d'une suture osseuse. Cette origine explique leur siège extraconique, le plus souvent préseptal dans le quadrant supéro-externe de l'orbite, proche de la suture fronto-zygomatique (kyste de la queue du sourcil) ou supéro-interne, proche de la suture fronto-ethmoïdale, plus rarement profond (figure 7.1).

L'indication d'une imagerie est absolue lorsque le diagnostic clinique est incertain ou qu'un bilan d'extension en profondeur est nécessaire. Le choix de la technique dépend des signes cliniques (localisation, mobilité). Quand la masse est localisée à la queue du sourcil (cas typique) et bien mobile, une échographie n'est cependant pas inutile (figure 7.2) pour confirmer le diagnostic, mesurer la lésion et étudier ses relations avec la paroi osseuse adjacente. L'échostructure est variable, la lésion étant souvent hétérogène, hyperréflective à cause de son contenu graisseux, parfois moins échogène que la graisse environnante, mais dans tous les cas non vascularisée en EDC. Les limites doivent être parfaitement nettes et régulières, il peut exister une capsule épaisse (figure e.7.1).

Le scanner est proposé dès que la lésion est moins mobile, plus postérieure, que l'échographie ne la délimite pas entièrement, ou qu'elle est médiale, pour étudier ses rapports avec les structures osseuses et cérébrales. Le kyste est arrondi, bien limité par une capsule plus ou moins épaisse, parfois calcifiée, à contenu hypodense, de densité liquidienne à graisseuse (figure 7.3), souvent hétérogène, situé en regard d'une suture orbitaire L'injection n'est en général pas nécessaire. Si elle est réalisée, il n'est pas rehaussé. L'os adjacent peut être déformé, mais présente habituellement une structure normale. Ce scanner apporte les renseignements suffisants pour la prise en charge et est préféré à l'IRM à cause de sa rapidité de réalisation. En IRM, le contenu du kyste est généralement en hypersignal en T1 et T2, d'allure graisseuse, effacé par la suppression de graisse (figure 7.4) (figure e.7.2).

Les transformations hémorragiques, notamment post-traumatiques, sont rares.

Les diagnostics différentiels essentiels sont le kyste pilosébacée, le tératome, plus rarement un kyste parasitaire. La rupture du kyste, très rare, est responsable de phénomènes inflammatoires périlésionnels importants, les images pouvant mimer une tumeur maligne agressive, une cellulite orbitaire. Le traitement de cette complication est chirurgical.

On en rapproche les kystes épidermoïdes, qui correspondent à un stade plus tardif de l'inclusion,

Imagerie en ophtalmologie pour les radiologues
© 2018 Elsevier Masson SAS. Tous droits réservés.

Figure 7.1. Kyste de la queue du sourcil chez un enfant de 6 ans.

Figure 7.3. Kyste dermoïde de la queue du sourcil (flèche). Scanner injecté. Coupe axiale.

Figure 7.2. Kyste dermoide de la queue du sourcil. EDC.

Figure 7.4. Kyste dermoïde profond avec contenu graisseux hypodense (flèche rouge), effacé par la *fat sat* (flèche bleue). Scanner (A), IRM T1 injecté *fat sat* (B).

et dans le diagnostic desquels l'IRM, surtout la séquence de diffusion, est indispensable. Cette séquence met en évidence une restriction de la diffusion traduite par un hypersignal B1000 et un coefficient très abaissé sur la cartographie ADC.

Hémangiomes infantiles [2]

Tumeur bénigne la plus fréquente de l'enfant (10 % des nourrissons), elle touche plus les filles que les garçons. Elle correspond à une prolifération transitoire de cellules endothéliales alimentées par des néovaisseaux. Les lésions sont souvent multiples et siègent, dans 60 % des cas, dans la région tête et cou, principalement sur les paupières et dans l'espace extracônique (formes préseptale, profonde ou mixte). L'évolution naturelle de cette lésion est caractéristique : absente à la naissance, elle apparaît dans les trois premiers mois de la vie

(intervalle libre), toujours avant 1 an, sous forme d'une surélévation bleuâtre ou framboisée. Une phase de prolifération intense de quelques mois est suivie d'une stabilisation vers 10-12 mois, puis d'une involution progressive jusqu'à 6-12 ans.

Les formes orbito-palpébrales peuvent se compliquer d'amblyopie par ptosis mécanique, d'astigmatisme par compression du globe oculaire. La régression spontanée survient dans 70 à 80 % des cas.

Ces lésions peuvent s'intégrer exceptionnellement dans un syndrome polymalformatif : syndrome PHACES (associant des malformations de la fosse postérieure, des hémangiomes cervicofaciaux, des anomalies artérielles cérébrales, des anomalies cardiovasculaires, des anomalies oculaires et des anomalies sternales), maladie de Sturge-Weber, syndrome de Bonnet-Dechaume-Blanc.

L'imagerie est demandée pour confirmer le diagnostic clinique, pour faire le bilan préthérapeutique d'une lésion volumineuse ou, rarement, assurer la surveillance sous traitement, cette dernière étant habituellement purement clinique.

L'EDC est le premier examen à réaliser. L'hémangiome a un aspect caractéristique en phase proliférative. En mode B, il s'agit d'une masse tissulaire assez bien limitée, le plus souvent hypoéchogène, molle et souvent hétérogène. Le mode B permet immédiatement de séparer une forme palpébrale pure d'une forme orbito-palpébrale. En EDC, la lésion est hypervascularisée avec de très nombreux vaisseaux immatures lui donnant un aspect en mosaïque [3] (figures e.7.3, e.7.4). En mode pulsé, on retrouve des flux artériels à vitesse élevée et IR bas (autour de 0,50), et des flux veineux sans shunt artérioveineux (figure 7.5). Il existe parfois une discrète artérialisation du flux veineux, pouvant poser des problèmes diagnostiques avec une MAV. À cet âge, l'aspect en EDC est quasiment spécifique. Mais, à un âge différent, une telle lésion hypervascularisée pourrait correspondre aussi à une MAV, un anévrisme (en particulier post-traumatique) et une tumeur maligne de paupière [4].

En phase d'involution fibrograisseuse, l'aspect est moins caractéristique. La lésion devient plus échogène, elle est moins vascularisée et l'IR s'élève.

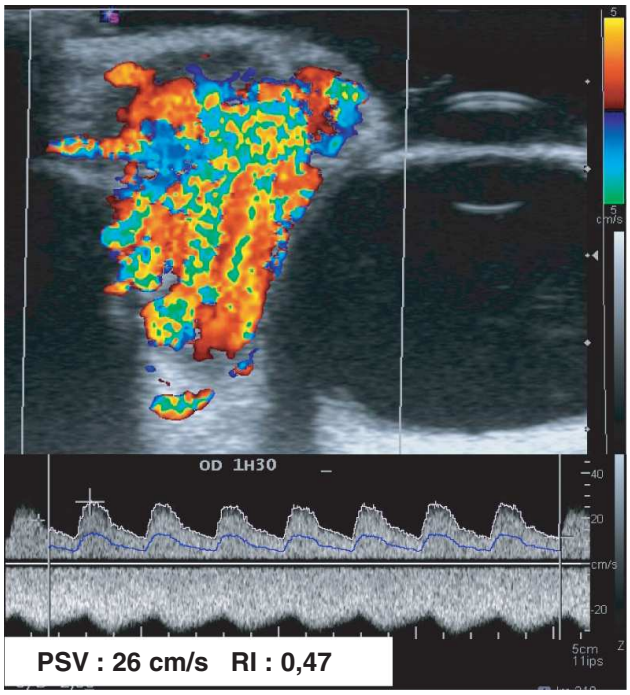

Figure 7.5. Hémangiome infantile orbito-palpébral avec aspect en mosaïque en EDC.

L'imagerie en coupes n'est pas indiquée pour les formes orbito-palpébrales typiques. Elle est utile en revanche pour les formes rétrobulbaires et permet un bilan d'extension en profondeur et à distance, indispensable en cas de lésion volumineuse ou étendue nécessitant une prise en charge thérapeutique. Le scanner n'est pas indiqué pour des problèmes de radioprotection chez l'enfant, sauf si l'on a besoin, absolument, d'étudier les parois osseuses de l'orbite. Il montrerait une lésion homogène, isodense aux muscles et prenant le contraste de façon hétérogène.

En IRM, on privilégie les séquences en T1, T1 injectées *fat sat* ou Dixon et T2 *fat sat* ou Dixon. En phase proliférative, la lésion est en hyposignal T1, hypersignal T2, hétérogène avec de nombreux vaisseaux. Elle se rehausse de façon précoce et intense après injection (figure 7.6). En phase d'involution, la lésion est plus hétérogène et le rehaussement est moins intense.

L'IRM est peu pratiquée quand l'EDC est caractéristique. Son intérêt principal est d'étudier les formes étendues (avec extension au pharynx, larynx et massif facial profond).

Devant une masse vascularisée d'évolution rapide, il faut éliminer une tumeur maligne (rhabdomyosarcome, localisation orbitaire de

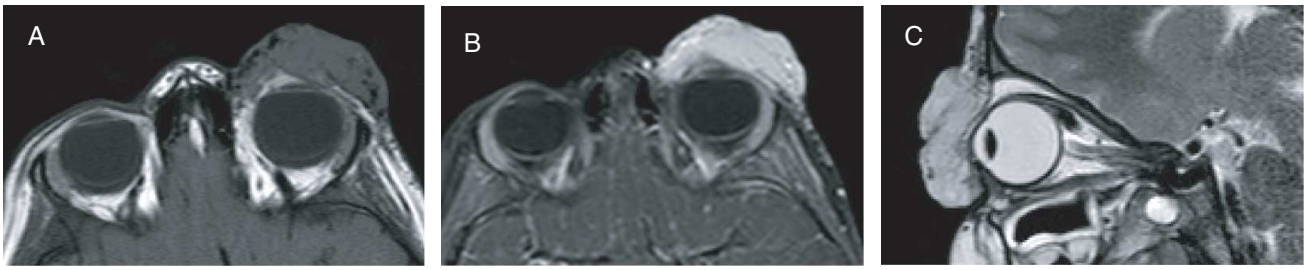

Figure 7.6. Hémangiome infantile. IRM T1 (A), T1 injecté *fat sat* (B) et T2 (C).

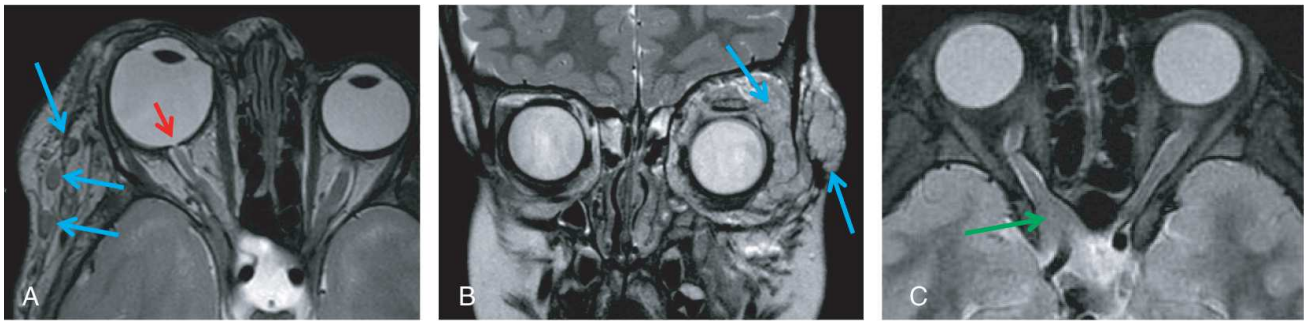

Figure 7.7. Exemples de NF1. Buphtalmies avec glaucome et excavation papillaire (A) (flèche rouge), neurofibromes (B) (flèches bleues), gliome (C) (flèche verte). IRM T2 (A, B), T2 *fat sat* (C).

leucémie ou chlorome, neuroblastome), une cellulite orbitaire. L'imagerie apporte des éléments diagnostiques généralement déterminants, surtout pendant la phase de croissance, moins à la phase d'involution.

Seules les formes sévères avec risque de séquelles fonctionnelles ou esthétiques nécessitent un traitement. Les indications thérapeutiques, posées par un centre spécialisé dans les angiomes de l'enfant, recourent aux bêtabloquants, type propranolol, parfois aux corticoïdes [5]. Les indications chirurgicales sont devenues exceptionnelles.

Les séquelles sont variables, 50 % des patients gardant une cicatrice plus ou moins importante.

Neurofibromes

Ces tumeurs peuvent être isolées (sur une des branches du V par exemple) ou compliquer une NF1 (névrome plexiforme). Ces neurofibromes se présentent sous forme de lésions tissulaires infiltrantes et nodulaires orbitaires et extraorbitaires, parfois indissociables des muscles oculomoteurs qu'ils peuvent envahir. En IRM, nécessaire pour confirmer le diagnostic, les neurofibromes sont en hyposignal T1et isosignal T2, rehaussés après injection Leur diagnostic en imagerie ne pose pas de difficulté s'ils sont associés à des anomalies évocatrices de NF1 : gliome optique, buphtalmies malformation sphénoïdale, lésions en hypersignal T2 et FLAIR encéphaliques, lésions cutanées et oculaires (figure 7.7) (encadré 7.1).

Encadré 7.1

NFI

Le diagnostic est certain si au moins deux des critères suivants sont retrouvés :

1. au moins six taches café au lait de plus de 5 mm dans leur plus grand diamètre chez des individus prépubères et de plus de 15 mm chez des individus pubères ;
2. deux neurofibromes ou un neurofibrome plexiforme ;
3. lentigines axillaires ou inguinales ;
4. gliome des voies optiques ;
5. deux nodules de Lisch (hamartomes pigmentés de l'iris, quasi pathognomoniques, asymptomatiques) ;
6. une lésion osseuse caractéristique ;
7. un parent du premier degré atteint de NF1 suivant les critères précédents.

Masses orbitaires avec ou sans exophtalmie

L'échographie et l'EDC sont les premiers examens d'imagerie à pratiquer devant une masse orbitaire ou périorbitaire visible et palpable. Il en va tout autrement devant une exophtalmie chez un enfant, en particulier si elle évolue rapidement, car elle peut être, bien souvent, en relation avec une lésion maligne. Le bilan diagnostique passe donc en premier par l'IRM plus ou moins un scanner haute résolution pour l'étude des parois osseuses, plus ou moins un EDC pour l'étude de la vascularisation.

Rhabdomyosarcome (RMS) et autres tumeurs malignes de l'orbite

Le RMS est la tumeur orbitaire maligne primitive la plus fréquente de l'enfant. Elle touche le grand enfant (moyenne d'âge supérieure à 6 ans), mais peut survenir plus tôt, voire chez le nourrisson. Elle se développe aux dépens de tissu mésenchymateux indifférencié pluripotentiel orbitaire. Elle peut compliquer une radiothérapie pour rétinoblastome. Les signes cliniques sont variables : exophtalmie unilatérale, souvent latéralisée douloureuse, d'évolution rapide, associée à des signes visuels, voire d'allure inflammatoire. Ces derniers ne doivent pas faire errer le diagnostic : « une tumeur orbitaire chez l'enfant est un RMS tant qu'on n'a pas prouvé le contraire ». À l'examen, on peut parfois déjà palper une masse dure. Les formes alvéolaires, les plus agressives, métastasent au poumon et à la moelle osseuse, mais le pronostic global de cette tumeur s'est considérablement amélioré grâce aux protocoles actuels de chimiothérapie. Il s'agit d'une urgence radiologique et thérapeutique.

Plus de 70 % des RMS orbitaires se traduisent en IRM par une volumineuse masse intra- et/ou extracônique, mal limitée. Cette lésion est en hypersignal T2 évocateur, et prend le contraste après injection (figure 7.8). Une extension

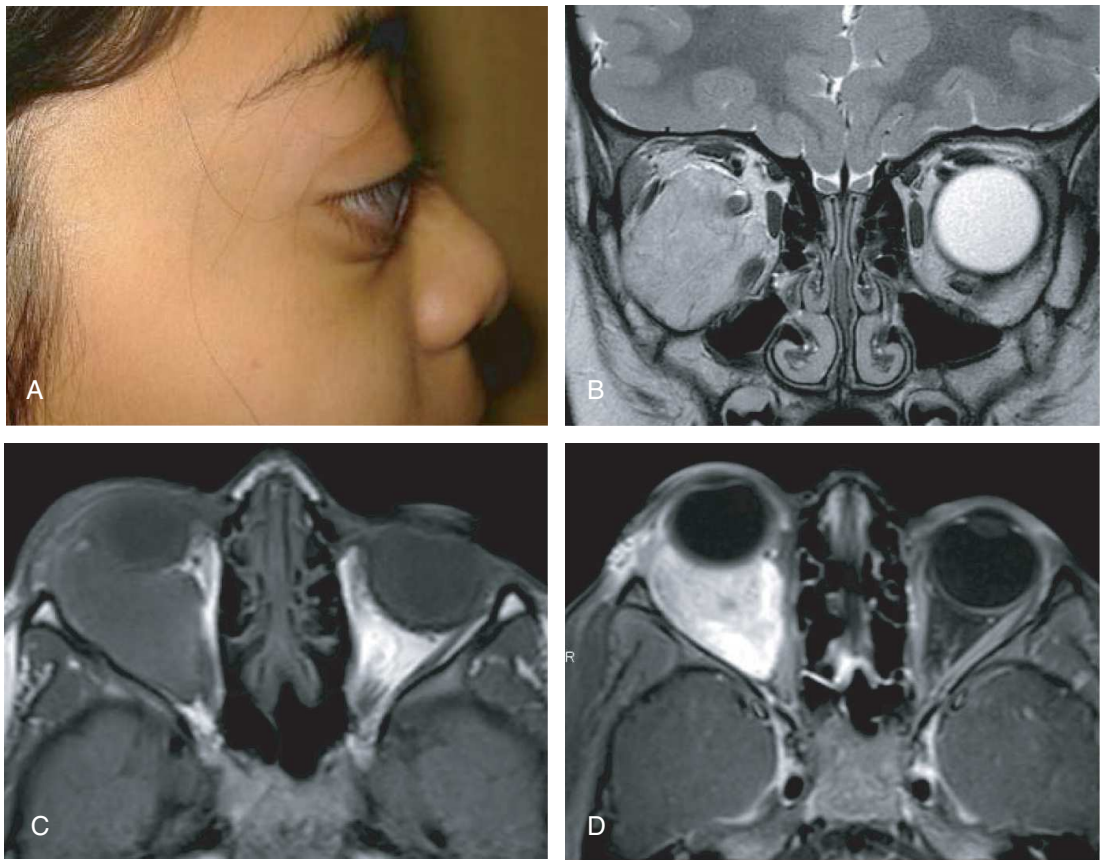

Figure 7.8. Petite fille de 10 ans. Exophtalmie droite rapidement progressive (A). RMS. IRM T2 (B), T1 (C), T1 injecté *fat sat* (D).

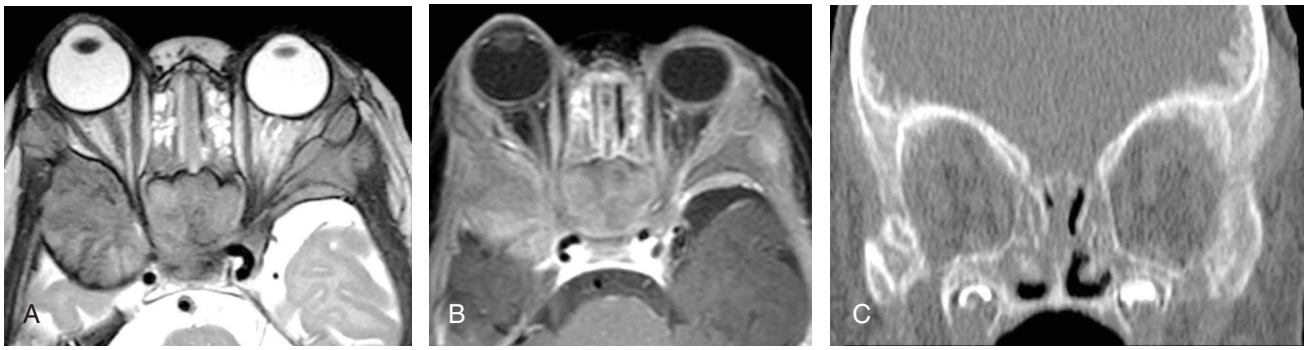

Figure 7.9. Métastases orbitaires de neuroblastome. IRM T2 (A), T1 injecté *fat sat* (B), scanner (C).

préseptale est fréquente. L'IRM, et surtout les coupes coronales T1 injectées, permet de détecter une extension aux sinus ou aux méninges qui change le stade tumoral, la prise en charge thérapeutique et le pronostic [6]. Le scanner doit rechercher une érosion osseuse (présente dans 50 % des cas), hautement évocatrice d'une lésion maligne ou, chez le jeune enfant, une déformation de l'os refoulé par la tumeur.

Devant une telle lésion, une biopsie doit être réalisée en urgence et la thérapeutique (chimiothérapie, radiothérapie) instituée rapidement.

Après traitement, le suivi par IRM ou scanner peut montrer un retour intégral à la normale, un épaississement fibreux résiduel, un reliquat ou une récidive tumorale. Les RMS strictement intraorbitaires ont le meilleur pronostic avec un taux de survie à trois ans de 94 % (dont 70 % sans tumeur viable).

Métastases de neuroblastome, leucémies [7]

Les métastases de neuroblastome et les localisations de leucémie sont les deux principaux diagnostics différentiels du RMS orbitaire.

Neuroblastome

Le neuroblastome atteint typiquement le petit enfant en dessous de 6 ans et deux tiers des cas présentent des métastases au moment du diagnostic [5]. Les métastases orbitaires de neuroblastome surviennent dans 20 % des cas, le plus souvent à partir d'une tumeur primitivement surrénalienne. Elles sont révélatrices dans 10 % des cas. La présentation clinique est parfois caractéristique incluant des ecchymoses palpébrales en lunettes (syndrome de Hutchinson) et une exophtalmie en rapport avec des masses orbitaires devant faire rechercher une atteinte osseuse (en particulier perméative) de la base du crâne (principalement du sphénoïde) (figure 7.9).

Leucémies

L'atteinte leucémique complique surtout les leucémies aiguës lymphoblastiques. Les manifestations les plus fréquentes sont des hémorragies rétiniennes et des infiltrations de l'iris, de la rétine, du nerf optique et de l'orbite.

Au cours des leucémies ou leurs rechutes, on peut observer une infiltration diffuse de toutes les structures orbitaires : globe (uvée, choroïde), nerf optique, région lacrymale, graisse orbitaire intra- ou extracônique. Ailleurs, il s'agit de tumeurs solides orbitaires plus localisées relativement mal limitées, voire d'une infiltration des muscles oculomoteurs ou des paupières. Ces tumeurs composées de cellules originaires de la moelle osseuse touchent surtout l'enfant et l'adulte jeune. Le sarcome granulocytaire (ancien chlorome) est une localisation des leucémies myéloblastiques. L'atteinte peut être bilatérale. Elle peut être une manifestation inaugurale de la maladie dont elle peut constituer un « marqueur », son apparition pouvant précéder celle de l'anomalie sanguine. Les lésions sont typiquement en isosignal T1 et en hypersignal en T2, et se rehaussent après injection (figure e.7.5). Leur ADC est bas (figure e.7.6). Leurs diagnostics différentiels principaux sont les lymphomes, les RMS et les neuroblastomes [8]. Enfin, les leucémies peuvent se compliquer de lésions infectieuses opportunistes (mucormycose).

Maladie histiocytaire

En rapport avec une prolifération de cellules de Langherans, d'étiologie inconnue, elle était classée selon trois formes : le granulome éosinophile (70 %), la maladie de Hand-Schüller-Christian (20-25 %), la maladie de Letterer-Siwe. On préfère actuellement utiliser les termes granulome éosinophile uni- ou multifocal de l'os et hystiocytose diffuse des tissus mous.

La présence de lésions lytiques multiples de la voûte et de la base du crâne associées à un processus tissulaire adjacent et parfois à des phénomènes de reconstruction partielle doit faire évoquer le diagnostic. On observe souvent une lésion tissulaire prenant le contraste à cheval sur l'orbite et l'endocrâne avec une lyse osseuse, intéressant généralement la grande aile du sphénoïde (figure 4.20) [9].

Lymphangiomes kystiques et hémolymphangiomes

Ces tumeurs, souvent appelées maintenant malformations lymphatiques ou lymphoveineuses formées de dilatations lymphatiques, sans connexion avec le réseau lymphatique normal, siègent essentiellement dans la région cervico-faciale. Elles représentent 1 % des tumeurs orbitaires et 12 % des tumeurs vasculaires, sans prédominance de sexe. Les lymphangiomes sont découverts généralement avant 10 ans, et avant 2 ans dans 90 % des cas. Leurs complications apparaissent en moyenne vers l'âge de 13 ans [10]. La croissance de la tumeur suit celle de l'enfant et se stabilise dans la troisième décade. Cette masse vasculaire de l'orbite, souvent déjà volumineuse lors de sa découverte, contient des portions solides, vascularisées et d'autres kystiques, parfois hématiques (kystes « chocolat ») et s'insinue entre les différents éléments de l'orbite, volontiers intra- et extracônique. Ces kystes peuvent être volumineux, mais on peut voir également des formes microkystiques et des formes mixtes, micro- et macrokystiques. Les lymphangiomes orbitaires peuvent être associés à des anomalies vasculaires cérébrales, en particulier des anomalies veineuses de développement (AVD) de la fosse postérieure mais également des MAV, des cavernomes, à rechercher systématiquement. Il existe également des pathologies oculaires homolatérales au lymphangiome (hypermétropie, ptosis congénital, anomalies iridiennes, télangiectasies palpérales, ophtalmoplégie partielle, angiome capillaire orbitaire, varice orbitaire).

Leur polymorphisme clinique est lié à la variabilité de leur siège. Les formes superficielles sont diagnostiquées tôt, les formes profondes peuvent être longtemps asymptomatiques. Le signe clinique révélateur le plus fréquent chez un jeune enfant est une exophtalmie, évoluant par poussées, volontiers contemporaines d'épisodes d'infection des voies aériennes supérieures et liées à une hyperplasie lymphoïde réactionnelle. Cette exophtalmie peut être d'apparition brutale en rapport avec une hémorragie intralésionnelle survenant souvent dans un contexte de traumatisme ou d'intervention chirurgicale. Cette exophtalmie peut être majeure, de grade III, et peut aller jusqu'à l'exorbitisme. Chez l'enfant se pose alors cliniquement le problème de diagnostic différentiel avec un RMS (figure 7.10).

Figure 7.10. Petite fille de 4 ans. Exophtalmie gauche d'apparition très rapide.

En échographie, le lymphangiome se présente comme une masse kystique cloisonnée par des septa parcourus par des flux à l'EDC. Le contenu des kystes est hétérogène, avec des petits échos internes, avec parfois un niveau liquide-liquide en cas d'hémorragie intrakystique (figure 7.11). L'EDC recherche une souffrance vasculaire de la tête du nerf optique (figure e.7.7).

L'imagerie de référence est l'IRM. Elle fait le bilan local et apprécie l'extension de ces lésions.

Figure 7.11. Même patiente. Lésion non vascularisée, avec plusieurs logettes et niveau liquide-Liquide (flèche), englobant le nerf optique et les vaisseaux centraux. Mode B.

Le lymphangiome est essentiellement composé de logettes à contenu liquidien bien limitées refoulant les structures adjacentes. Le signal des kystes est variable, dépendant de la richesse en protéines de leur contenu et de la présence de sang. Après injection, les parois des logettes peuvent prendre le contraste. Il existe souvent un agrandissement de l'orbite et, parfois, un débord de la lésion vers la fosse infratemporale via la fissure orbitaire inférieure. L'hémorragie aiguë se traduit par un aspect en hypersignal T1, hyposignal T2 d'un ou plusieurs kystes et des niveaux liquide-liquide avec un surnageant en hypersignal T2 et un sédiment hématique en hyposignal T2. Le nerf optique est étiré, rigide, il existe une déformation losangique du globe (figure 7.12). Les séquences en T1 et T2 *fat sat* précisent le siège, les extensions et les composantes hémorragiques aiguës de la lésion (figure e.7.8).

Il n'y a pas de traitement médical efficace reconnu. La chirurgie est difficile en raison de l'absence de plan de clivage (lésion non encapsulée) et a pour but de réduire le risque de compression, en particulier du nerf optique. Les formes avec hémorragie intrakystique majeure peuvent nécessiter une chirurgie en urgence pour décomprimer le nerf optique. En dehors de l'urgence, certains auteurs préfèrent drainer les kystes les plus volumineux et éviter les résections majeures. Le traitement par injection d'agents sclérosants [11] ou autres est une option thérapeutique retenue par certaines équipes.

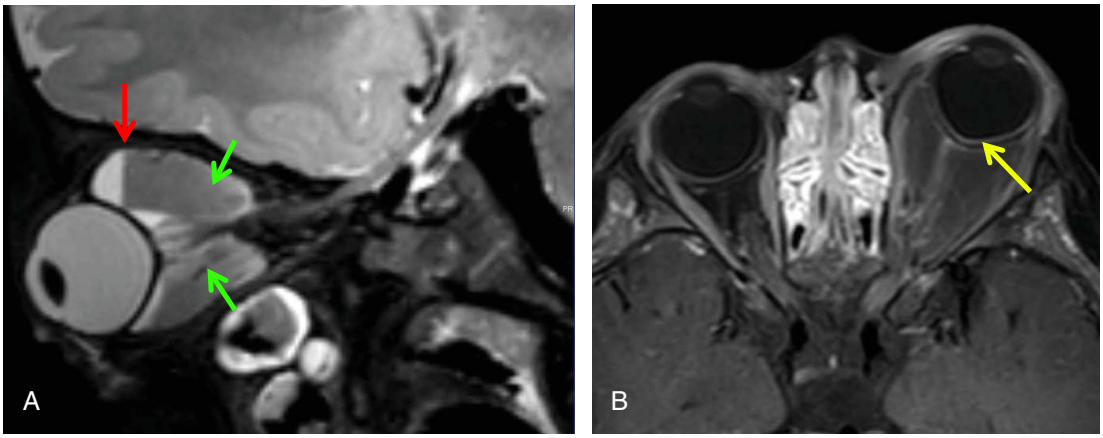

Figure 7.12. Même patiente. Hémorragie aiguë sur lymphangiome kystique. Agrandissement orbitaire, niveau liquide-liquide (flèche rouge) avec surnageant hydrique et hémorragie aiguë déclive hypo-intense (flèches vertes). Déformation du globe oculaire (flèche jaune). IRM T2 *fat sat* (A), T1 injecté *fat sat* (B).

Gliomes des voies optiques

Les gliomes des voies optiques peuvent siéger depuis la tête du nerf optique jusqu'au lobe occipital. Ils sont isolés ou compliquent une NF1 [12], plus rarement sont associés à des malformations complexes (*morning glory*, etc.) (figure e.7.9). Ils se manifestent entre 5 et 10 ans, parfois plus tôt avec alors une prédominance des lésions chiasmatiques, le plus souvent par une baisse d'acuité visuelle, un strabisme, un nystagmus ou une exophtalmie. Ils sont parfois découverts à l'occasion d'une IRM systématique pour bilan de NF1 (dont l'indication en l'absence de symptômes visuels reste discutée). Il s'agit généralement d'astrocytomes pilocytiques, ce qui explique la fréquence des composantes kystiques. Les glioblastomes sont exceptionnels. Ce caractère kystique peut rendre le diagnostic difficile en cas de lésion volumineuse du chiasma mimant un craniopharyngiome. En faveur de ce dernier, on note la présence de calcifications bien visibles en scanner ou sur les séquences T2 écho de gradient et surtout SWI en IRM. On note également une différence plus nette que pour le gliome entre portion charnue et portion kystique. Le diagnostic n'est parfois posé qu'à la biopsie.

L'IRM est l'exploration de référence. La tumeur entraîne une hypertrophie d'un ou des deux nerfs optiques, du chiasma, ces lésions pouvant être isolées ou associées. Le nerf pathologique est souvent sinueux, et les espaces périoptiques dilatés (figure 7.13). Le gliome comme tous les gliomes de bas grade a un signal très variable tant en T1 qu'en T2. Il peut prendre ou non le contraste, de manière intense ou très discrète. Il est souvent volumineux chez le petit enfant (figure 7.14) (figure e.7.10) L'extension éventuelle du

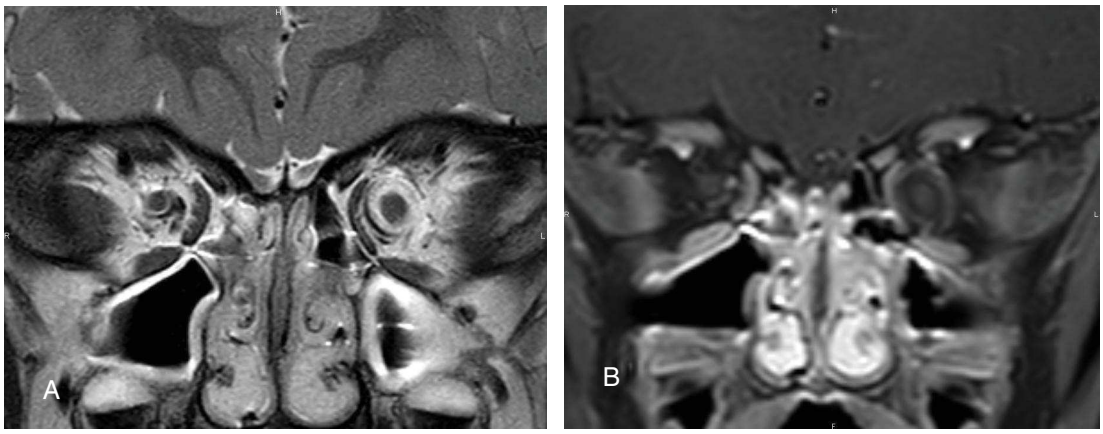

Figure 7.13. NF1. Gliome du nerf optique gauche. IRM T2 (A) et T1 injecté *fat sat* (B).

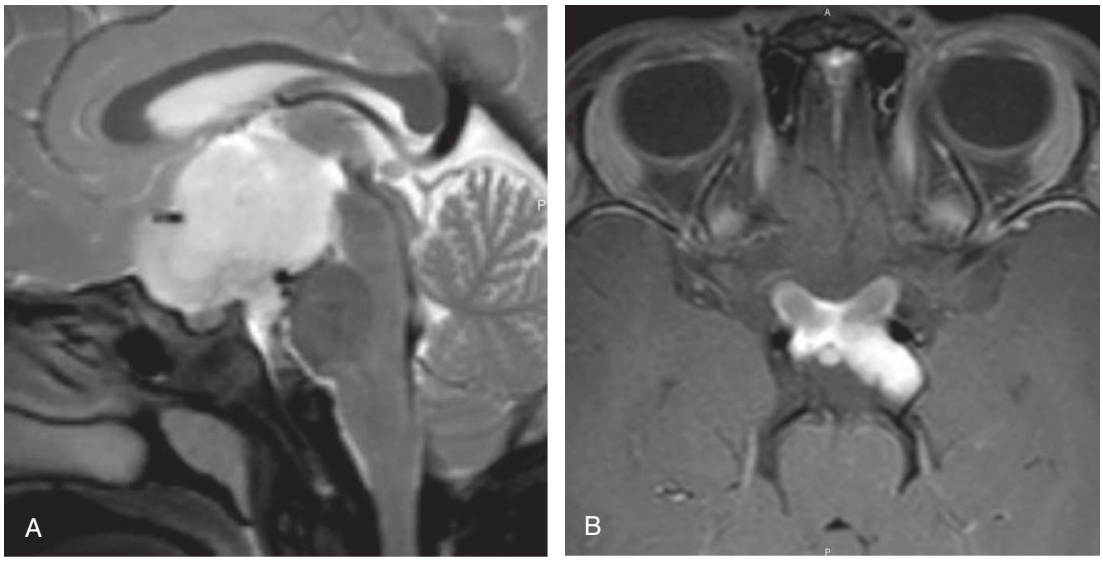

Figure 7.14. Exemples de gliomes du chiasma. IRM T2 *fat sat* (A), T1 injecté *fat sat* (B).