# ÉCHO-ENDOSCOPIE DIGESTIVE

Sous la direction de

**LAURENT PALAZZO**

Avec la collaboration de
Marc Barthet, Christian Boustière, Marc Giovannini, Bertrand Napoléon, Gilles Roseau
et des membres du Club francophone d'écho-endoscopie (CFE)

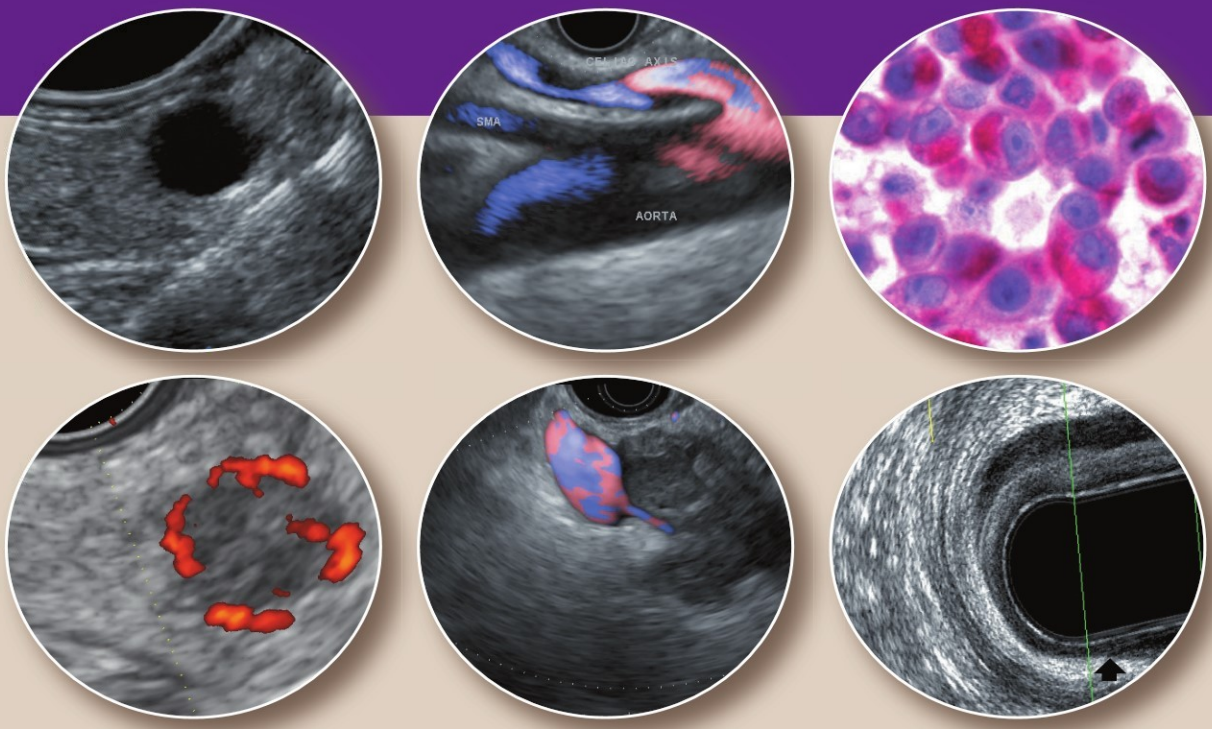


EXTRA MATERIALS
extras.springer.com

Springer

# Écho-endoscopie digestive

# Tumeurs sous-muqueuses de l'estomac

*B. Landi et L. Palazzo*

Chapitre 16

## Introduction

Le terme de tumeur sous-muqueuse (TSM) regroupe des lésions du tube digestif de nature variée (tableau I). Les lésions sous-muqueuses peuvent se développer à partir des différentes couches du tube digestif, de la partie profonde de la muqueuse à la séreuse, et peuvent être d'origine tumorale ou non. Le terme de lésions sous-épithéliales serait donc plus approprié que celui de TSM, mais ce dernier reste employé en pratique courante, en particulier en endoscopie. Il est essentiel de différencier ces lésions, car certaines peuvent avoir un potentiel de malignité.

Une TSM est détectée environ une fois sur 300 endoscopies. Environ 60 % des TSM digestives siègeraient dans l'estomac. Les TSM gastriques sont le plus souvent des lésions asymptomatiques, recouvertes d'une muqueuse normale, découvertes fortuitement lors d'endoscopies ou d'examens radiologiques. Dans les autres cas, un saignement digestif est le symptôme le plus fréquent.

Quand une lésion d'allure sous-muqueuse est détectée en endoscopie, la première étape est de la différencier d'une compression extrinsèque (fig. 1, 2). Pour cela, la rentabilité de l'endoscopie est limitée (39-69 %). L'écho-endoscopie (EE) est l'examen clé, supérieur à l'endoscopie, l'échographie transpariétale ou la tomodensitométrie. La sensibilité et la spécificité de l'EE pour différencier TSM et compression extrinsèque étaient respectivement de 92 et 100 % dans une étude prospective. La seconde étape consiste à déterminer si possible la nature de la TSM. Pour cela, l'EE est aussi l'examen le plus performant (fig. 3-15). Elle contribue de plus à établir la meilleure stratégie de prise en charge et éventuellement de suivi.

**Fig. 1 –** Tuméfaction de 2 cm de la face postérieure du corps gastrique mimant une tumeur sous-muqueuse.

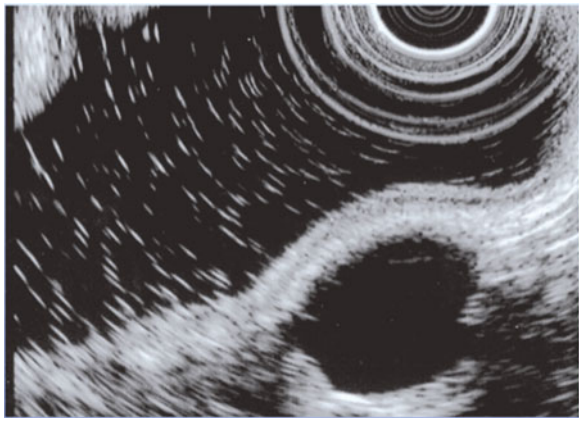

**Fig. 2 –** Même patient que dans la figure 1. Compression extrinsèque par un canal pancréatique secondaire dilaté d'une tumeur intracanalaire papillaire et mucineuse du corps du pancréas.

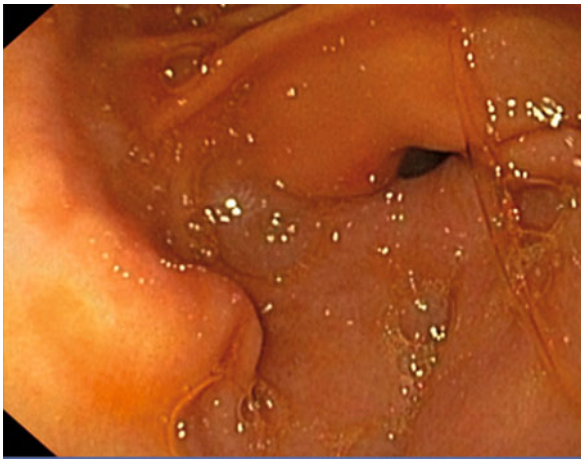

**Fig. 3 –** Petite tumeur sous-muqueuse ombiliquée de la face antérieure de la grande courbure antrale.

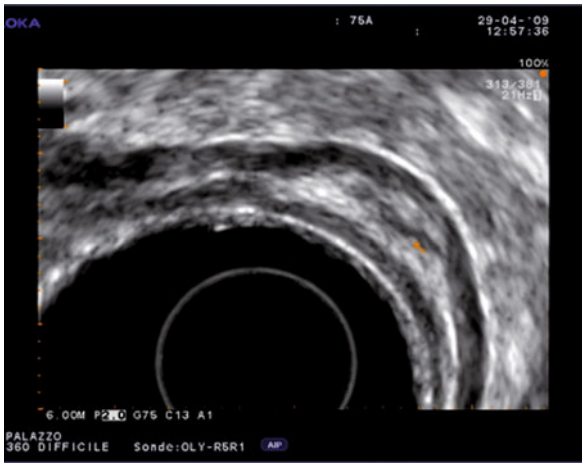


**Fig. 4 –** Même patient que dans la figure 3. Aspect typique de pancréas aberrant développé dans la sous-muqueuse avec visualisation d'une structure ductulaire.

**Fig. 5 –** Autre aspect de pancréas aberrant antral : la lésion est développée. à la fois dans la sous-muqueuse et dans la musculeuse.

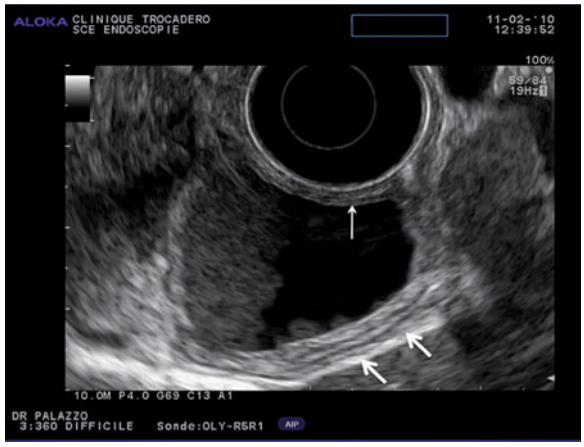


**Fig. 6 –** Duplication duodénale. Noter le contenu hétérogène avec un sédiment déclive. La paroi présente 5 couches sur le versant luminal (flèche fine) et 9 couches sur le versant pancréatique (flèche épaisse).

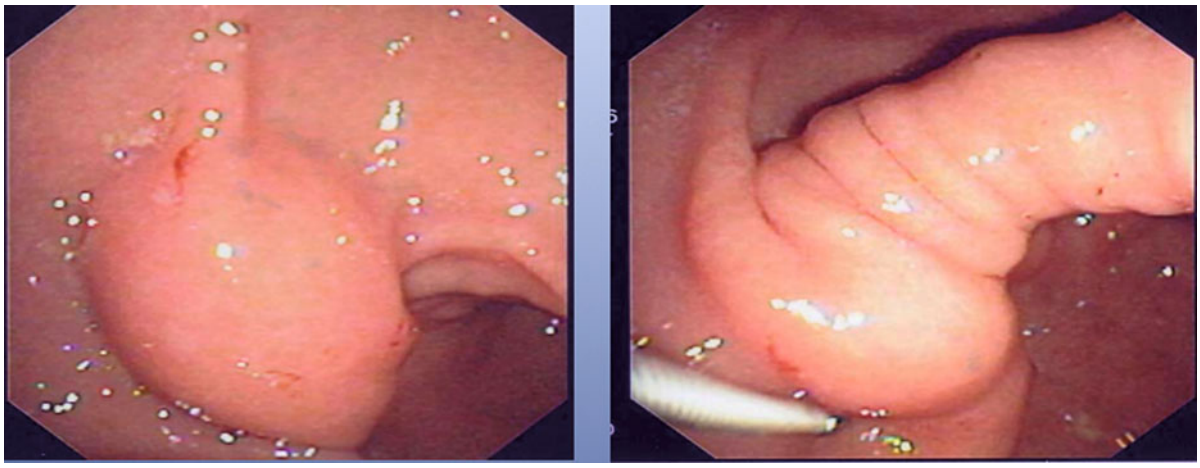

**Fig. 7 –** Tumeur sous-muqueuse de 2 cm de la face antérieure de l'angulus, versant antérieur. Noter le signe de l'oreiller caractéristique du lipome, alors que la couleur n'est pas typique.

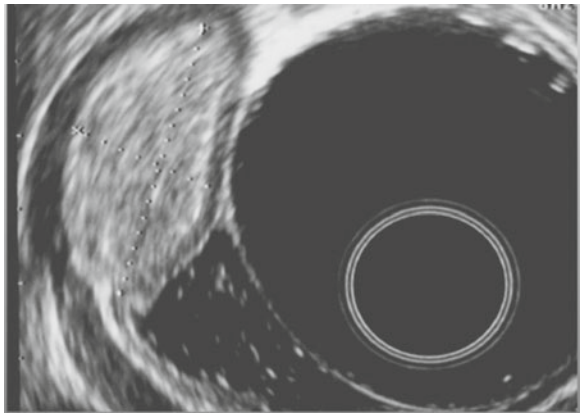

**Fig. 8 –** Même patient que dans la figure 7. Aspect typique de lipome de 18 mm de l'angulus.

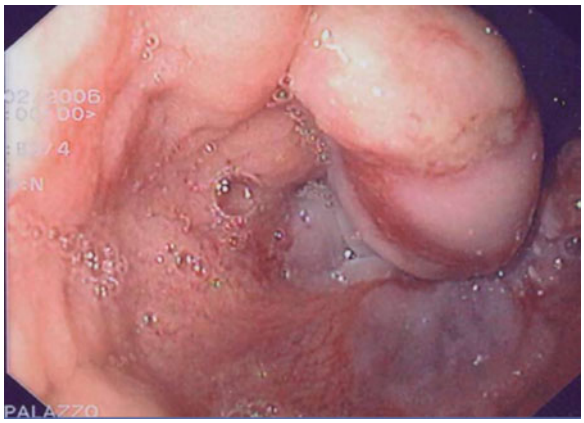

**Fig. 9 –** Tumeur sous-muqueuse de 20 mm du cardia.

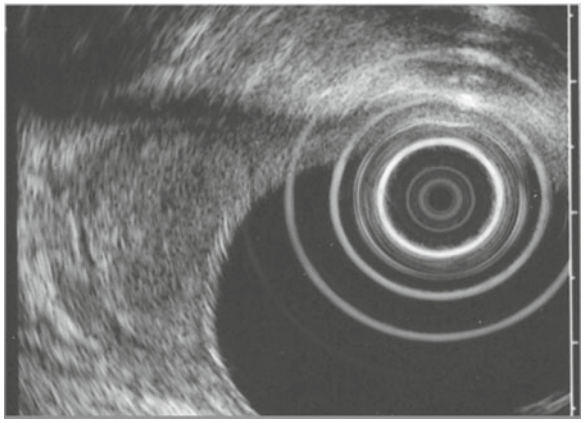

**Fig. 10 –** Même patient que dans la figure 9. Pseudo-tumeur inflammatoire du cardia : lésion hypoéchogène développée dans la 2e couche, mal limitée, festonnant la 3e couche échogène (sous-muqueuse) recouverte d'une muqueuse amincie.

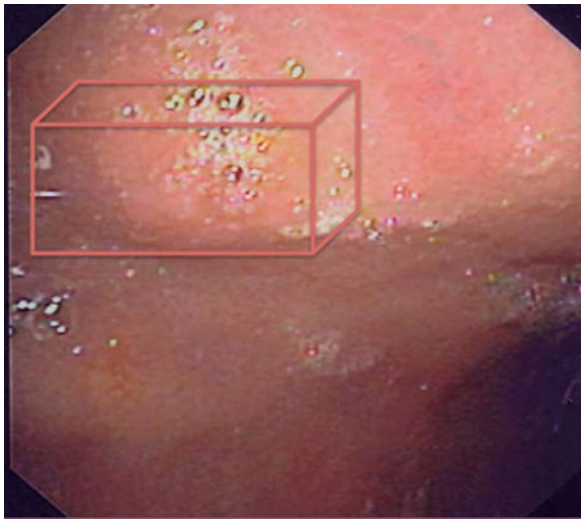

**Fig. 11 –** Petite surélévation jaunâtre du corps gastrique.

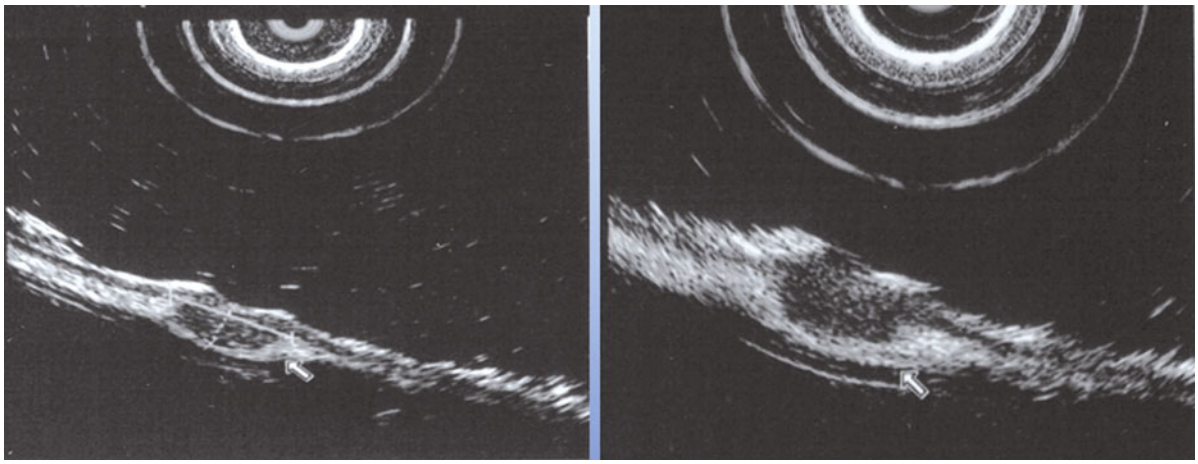

**Fig. 12 –** Même patient que dans la figure 11. Lésion hypoéchogène de 10 mm développée dans la 2e et 3e couche : ECLome (carcinoïde) developpé au sein d'une gastrite atrophique auto-immune avec hypergastrinémie.

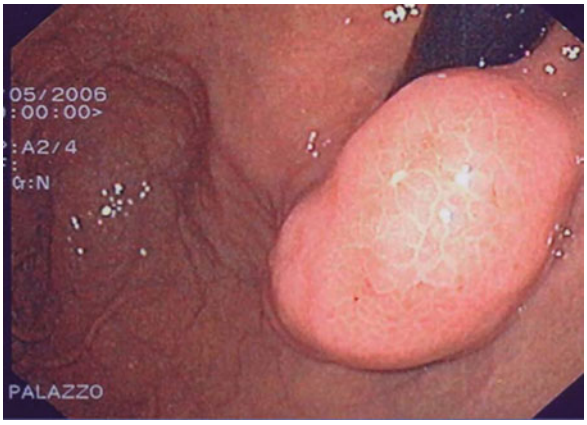


**Fig. 13 –** Tumeur sous-muqueuse de 25 mm du cardia en rétrovision.

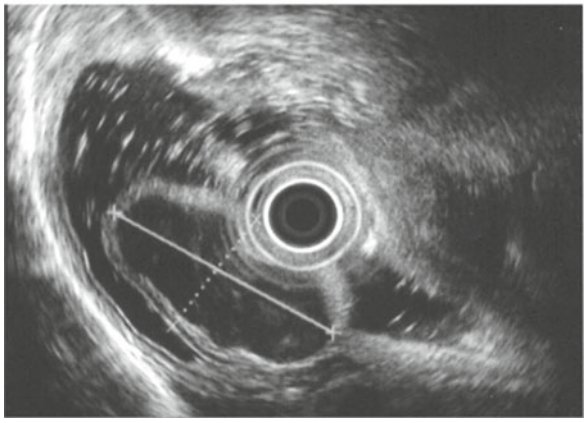

**Fig. 14 –** Même patient que dans la figure 13. Tumeur sous-muqueuse de 25 mm du cardia, hypoéchogène développée dans la 4e couche hypoéchogène : léiomyome de la musculeuse.

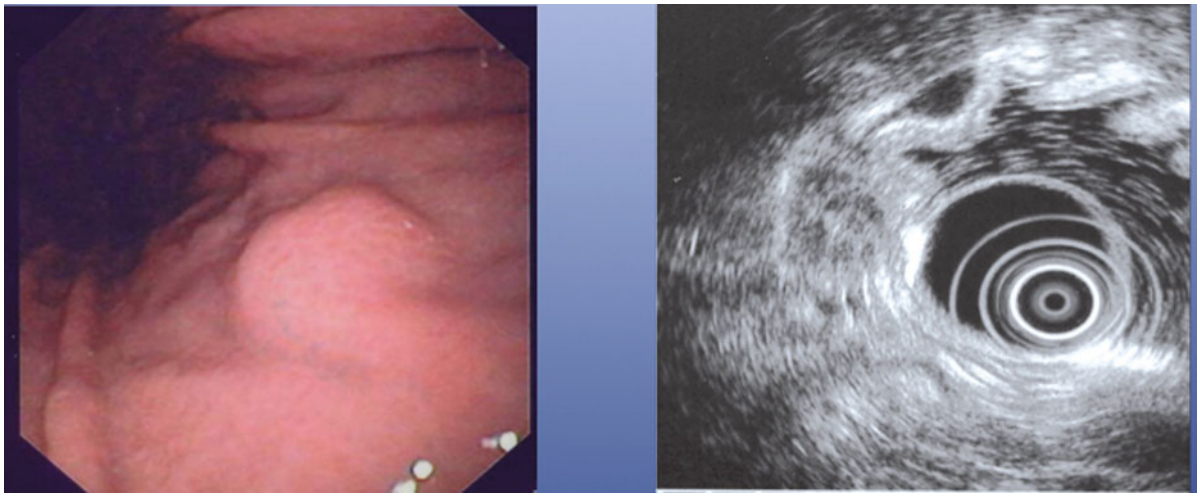

**Fig. 15 –** Petite tumeur sous muqueuse corporéale. Noter le caractère très hypoéchogène comparable à la musculeuse.

## Classification histopathologique des tumeurs sous-muqueuses de l'estomac

La classification histopathologique des tumeurs sous-muqueuses de l'estomac repose sur leur analyse macroscopique (aspect et localisation digestive), microscopique et immunohistochimique. Les tumeurs sous-muqueuses de l'estomac sont classées en tumeurs mésenchymateuses, bénignes ou malignes, et tumeurs non mésenchymateuses (tableau I).

**Tableau I –** Principales lésions sous-muqueuses gastriques.

| Tumeurs mésenchymateuses | Autres tumeurs | Lésions non tumorales |
|---|---|---|
| GIST | Tumeur endocrine | Pancréas aberrant |
| Léiomyome | Métastases digestives | Varices |
| Schwannome | | Kystes sous-muqueux |
| Lipome | | Duplication digestive |
| Léiomyosarcome | | |
| Tumeur glomique | | |
| Pseudo-tumeur inflammatoire | | |

## Tumeurs mésenchymateuses

Les *tumeurs stromales gastro-intestinales* (GIST) sont les tumeurs mésenchymateuses les plus fréquentes du tube digestif, développées aux dépens des cellules de Cajal ou un de leur précurseur. Elles siègent dans 65 % des cas environ dans l'estomac et 25 % des cas dans l'intestin grêle. Elles sont rares dans le rectum et exceptionnelles dans l'œsophage. Les GIST sont désormais parfaitement définies sur le plan nosologique, en particulier par l'expression en immunohistochimie de la protéine KIT (95 % des cas). Une mutation activatrice des gènes *KIT* ou plus rarement PDGFRA est retrouvée dans environ 85 % des *cas*. Leur potentiel de malignité est d'autant plus important que leur taille et leur index mitotique sont élevés. Le traitement des formes avancées repose sur les thérapies ciblées inhibitrices de tyrosine-kinase notamment de la protéine KIT, en particulier l'imatinib (Glivec®). Les mutations de l'exon 11 de *KIT* sont les plus fréquentes (environ deux tiers des GIST) et les plus sensibles à l'imatinib.

Les *léiomyomes* sont des tumeurs à cellules fusiformes bénignes, développées à partir des cellules musculaires lisses de la musculaire muqueuse ou de la musculeuse. La meilleure connaissance des GIST a permis de montrer que les léiomyomes sont rares dans l'estomac, mais siègent surtout dans l'œsophage, plus rarement dans le rectum. La distinction histologique entre les GIST et les léiomyomes est surtout basée sur l'immunohistochimie, les léiomyomes exprimant les marqueurs musculaires lisses comme l'actine et la desmine, mais pas la protéine KIT.

Les *schwannomes* sont des tumeurs digestives très rares d'origine nerveuse, bénignes, dont la localisation digestive la plus fréquente est la partie proximale de l'estomac. Les schwannomes expriment la protéine S-100 en immunohistochimie, mais ni KIT ni la desmine.

Le *lipome* est une tumeur bénigne constituée de cellules adipeuses matures. Il est plus rare dans l'estomac que dans le côlon.

Les *autres tumeurs mésenchymateuses gastriques* sont exceptionnelles. Il existe un petit nombre de GIST n'exprimant pas KIT en immunohistochimie (5 %). Il est donc recommandé, dans ces cas où l'histologie est évocatrice de GIST, de rechercher une mutation des gènes *KIT* ou *PDGFRA*. Les léiomyosarcomes sont des tumeurs à cellules fusiformes malignes, exprimant en immunohistochimie la desmine mais pas la protéine KIT. Les tumeurs glomiques sont des tumeurs vasculaires exceptionnelles dans le tube digestif, mais siègent alors généralement dans l'estomac. En immunohistochimie, elles expriment généralement la h-caldesmone, l'actine, des protéines membranaires comme la laminine, mais pas KIT. Il s'agit de tumeurs bénignes, mais quelques cas de malignité ont été rapportés. Les pseudo-tumeurs inflammatoires et les tumeurs myo-fibroblastiques gastriques sont des lésions bénignes gastriques d'origine inconnue qui peuvent être apparentées aux tumeurs mésenchymateuses.

## Tumeurs non mésenchymateuses

La principale lésion sous-muqueuse de l'estomac en dehors des GIST n'est pas tumorale, puisqu'il s'agit du pancréas aberrant.

Les tumeurs sous-muqueuses gastriques non mésenchymateuses sont essentiellement constituées par les tumeurs endocrines. En effet, les lymphomes digestifs ne sont pas à proprement parler des tumeurs-muqueuses, et posent rarement ce problème de diagnostic différentiel en endoscopie. La plupart des tumeurs endocrines gastriques sont des tumeurs bien différenciées du fundus, non sécrétantes et développées à partir des cellules ECL. Trois types sont distingués :

- le type I, associé à une gastrite chronique auto-immune ;
- le type II, associé à la Neuro-endocrinopathie multiple (NEM) de type 1 et au syndrome de Zollinger-Ellison ;
- le type III, sporadique sans hypergastrinémie ou gastrite chronique auto-immune

Le type I représente environ 75 % des tumeurs endocrines gastriques, le type II 6 % et le type III 13 %. Les autres tumeurs endocrines gastriques sont très rares (tumeurs à cellules G de l'antre, tumeurs peu différenciées). Les tumeurs endocrines bien différenciées fundiques de type I et II surviennent dans un contexte d'hypergastrinémie, contrairement aux tumeurs de type III. Il est fondamental de différencier ces deux

situations de prise en charge et de pronostic différents. Dans les tumeurs de type I et II, il existe une hyperplasie des cellules endocrines fundiques associée soit à une gastrite atrophique fundique, soit à une muqueuse fundique hypertrophiée dans le syndrome de Zollinger-Ellison. Les tumeurs sont bien différenciées, le plus souvent petites (moins de 10-15 mm), multiples et le plus souvent d'évolution lente et de bon pronostic. Les métastases à distance sont extrêmement rares, mais des métastases ganglionnaires peuvent être observées dans les tumeurs de type II ou dans les très rares tumeurs de type I, volumineuses (> 2 cm de diamètre). Les tumeurs de type III ne sont pas associées à une hypergastrinémie. Elles sont uniques, infiltrantes et de mauvais pronostic.

Les métastases gastriques sont très rares. Elles peuvent néanmoins poser un problème de diagnostic différentiel avec les GIST, en particulier dans certaines tumeurs qui peuvent exprimer KIT (mélanome ou cancer du sein notamment).

## Aspects écho-endoscopiques des tumeurs sous-muqueuses de l'estomac

La répartition schématique des différentes TSM gastriques, réalisée à partir d'une revue de la littérature, est indiquée dans le tableau II, et les aspects EE correspondant dans le tableau III. La taille, la couche d'origine, l'échogénicité et l'aspect des limites de la tumeur sont les données EE les plus importantes à préciser pour caractériser une TSM.

**Tableau II –** Principales caractéristiques écho-endoscopiques (EE) des lésions sous-muqueuses gastriques.

| | Couche EE | Aspect EE |
|---|---|---|
| **Lésions bénignes** | | |
| Léiomyome | 2e ou 4e | Hypoéchogène, rond ou ovalaire, bien limité |
| Schwannome | 3e ou 4e | Hypoéchogène, rond ou ovalaire, bien limité |
| Lipome | 3e | Hyperéchogène, marges régulières |
| Kystes, duplication digestive | Variable<br>(le plus souvent 3e) | Anéchogène, compressible, rond ou ovalaire (parois de 3 ou 5 couches évocatrices de duplication) |
| Pancréas aberrant | 2e, 3e ou 4e | Hypoéchogène ou échogénicité mixte<br>Structures ductulaires possibles |
| Varices | 2e ou 3e | Anéchogène, serpigineux ou linéaire |
| Pseudo-tumeur inflammatoire | 2e | Polypoïde, hypoéchogène, recouvert d'une muqueuse amincie |
| **Lésions ayant un potentiel de malignité** | | |
| GIST | 4e | Hypoéchogène, lésion ronde<br>< 3 cm, homogène avec marges régulières : volontiers bénigne<br>> 3 cm, hétérogène avec des espaces kystiques et des limites irrégulières : volontiers borderline ou maligne |
| Lymphome | 2e, 3e ou 4e | Hypoéchogène |
| Tumeur endocrine | 2e ou 3e | Hypoéchogène, homogène, volontiers multiples |
| Sarcome | 4e | Hypoéchogène, lésion ronde souvent hétérogène avec des limites externes irrégulières ou une invasion des organes de voisinage |

**Tableau III –** Fréquence relative des différentes lésions sous-muqueuses gastriques (séries avec preuve histologique).

| | Estomac (%) |
|---|---|
| GIST ou tumeurs anciennement dénommées « musculaires lisses » | **54** [1] |
| Pancréas aberrant | 16 |
| Kystes | 9 |
| Lipome | 5 |
| Tumeur endocrine | 3 |
| Tumeur d'Abrikossoff | 1 |
| Lymphangiome ou hémangiome | 1 |
| Autres lésions | 11 |

[1] Essentiellement des GIST (> 80 %), léiomyome (15 %), schwannome (5 %).

## Tumeurs mésenchymateuses

***GIST*** (fig. 16-43)

Leur aspect EE est souvent assez caractéristique pour évoquer le diagnostic, même s'il n'est pas spécifique puisque l'aspect des léiomyomes et des schwannomes peut être similaire. Il s'agit de lésions hypoéchogènes, généralement homogènes, bien limitées, développées à partir de la quatrième couche hypoéchogène (musculeuse). Trois critères ont été décrits comme étant très spécifiques mais inconstants : aspect légèrement lobulé, fin liseré périphérique et échogénicité plus marquée que la musculeuse contrairement au léiomyome qui a un échogénicité similaire à la musculeuse. L'aspect n'est pas toujours aussi typique en particulier en cas de volumineuse lésion, où il n'est pas toujours aisé de déterminer la couche d'origine. L'utilisation du Doppler, qui montre que cette tumeur est richement vascularisée à partir des vaisseaux de la paroi gastrique, est un argument majeur en cas de doute pour l'origine gastrique d'une tumeur à développement périgastrique exclusif (fig. 35,36).

En écho-endoscopie de contraste, la GIST prend le contraste rapidement massivement en motte de l'extérieur vers l'intérieur. La prise de contraste est assez prolongée (20 secondes au moins avant le début du wash-out) (fig. 22-24 ; 29-40). Il peut exister des zones hypo- ou avasculaires à biopsier préférentiellement car l'index mitotique est plus élevé dans ces zones (fig. 35-42).

Une taille supérieure à 3 cm, la présence de zones kystiques intratumorales ou de limites irrégulières, rarement d'adénopathie satellite, sont des signes EE péjoratifs qui doivent faire suspecter un potentiel de malignité plus élevé. La reproductibilité interobservateur de certains de ces critères est cependant limitée.

**Fig. 16 –** Tumeur sous-muqueuse de 2 cm corporéale de la partie basse de la petite courbure.

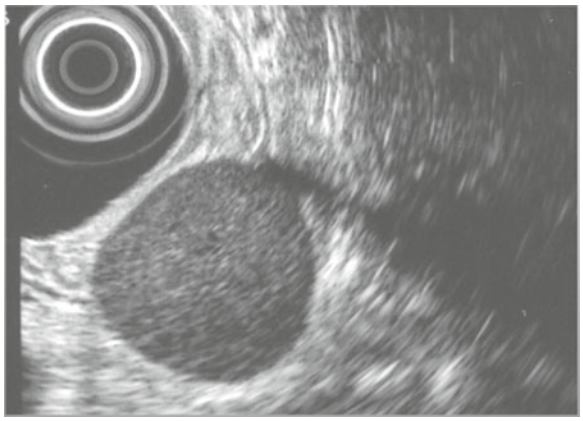

**Fig. 17 –** Même patient que dans la figure 16. Tumeur sous-muqueuse de 2 cm, ronde, hypoéchogène, homogène, développée dans la 4e couche hypoéchogène (musculeuse) : GIST prouvée par la ponction sous échoendoscopie.

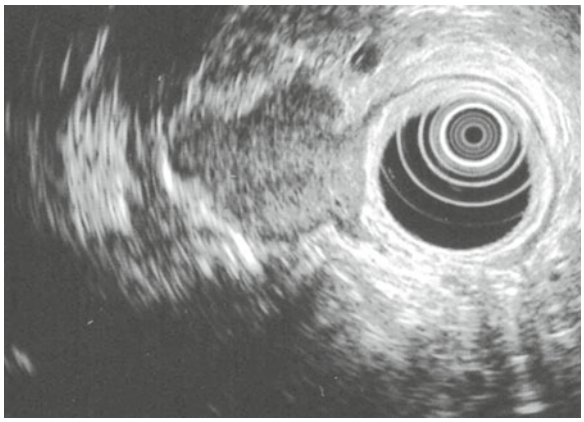

**Fig. 18 –** Tumeur sous-muqueuse de 25 mm, hypoéchogène, développée dans la 4e couche hypoéchogène (musculeuse), avec des limites irrégulières évocatrices d'un potentiel de malignité : aspect de GIST agressive (confirmé par l'analyse histologique de la pièce) et par l'évolution (apparition d'une métastase hépatique dans le suivi).

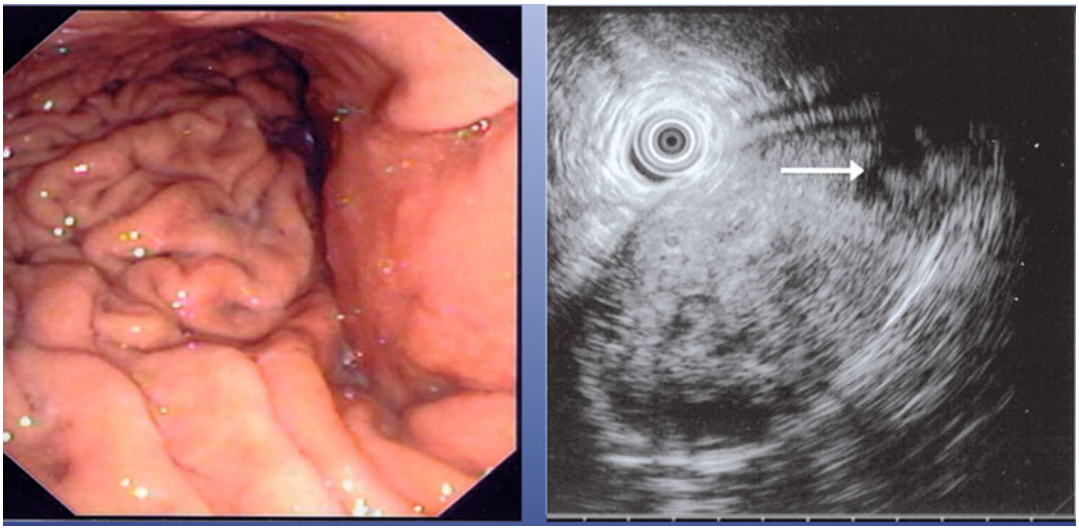

**Fig. 19 –** Volumineuse tumeur para- gastrique, de 9 cm de diamètre, naissant de la musculeuse, contenant une zone kystisée (flèche blanche). L'examen anatomo pathologique de la pièce opératoire a objectivé une tumeur stromale épithélioïde de pronostic incertain. Noter le caractère échogène habituel dans le sous type épithélioïde des GIST.

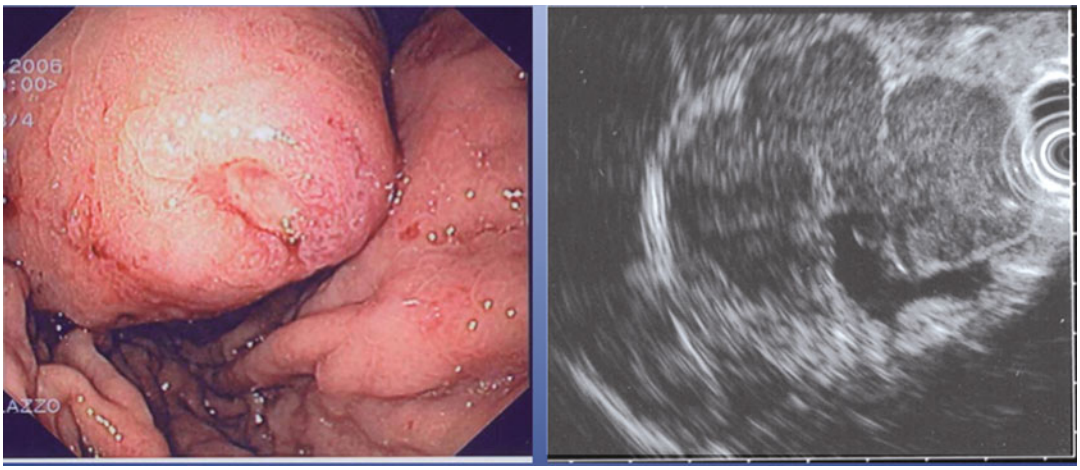

**Fig. 20 –** Volumineuse tumeur sous-muqueuse ulcérée du fundus. Noter les limites irrégulières témoignant du caractère agressif de cette GIST, élément confirmé par l'examen de la pièce opératoire.

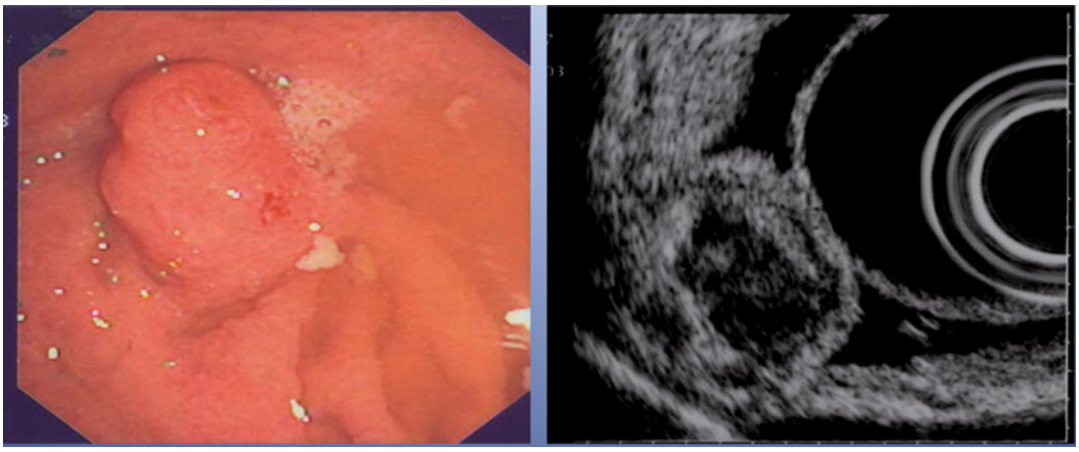

**Fig. 21 –** Petite tumeur sous-muqueuse du fundus. L'aspect écho-endoscopique est inquiétant car la tumeur envahit et dissocie la sous-muqueuse jusqu'à la muqueuse. L'examen anatomo-pathologique confirme en retrouvant un index mitotique très élevé.

**Fig. 22 –** Mini-GIST du corps gastrique mesurant 1 cm de diamètre. Le diagnostic anatomo-pathologique de cette tumeur a été effectué lors d'une exérèse chirurgicale à l'occasion d'une cholécystectomie par voie laparoscopique.

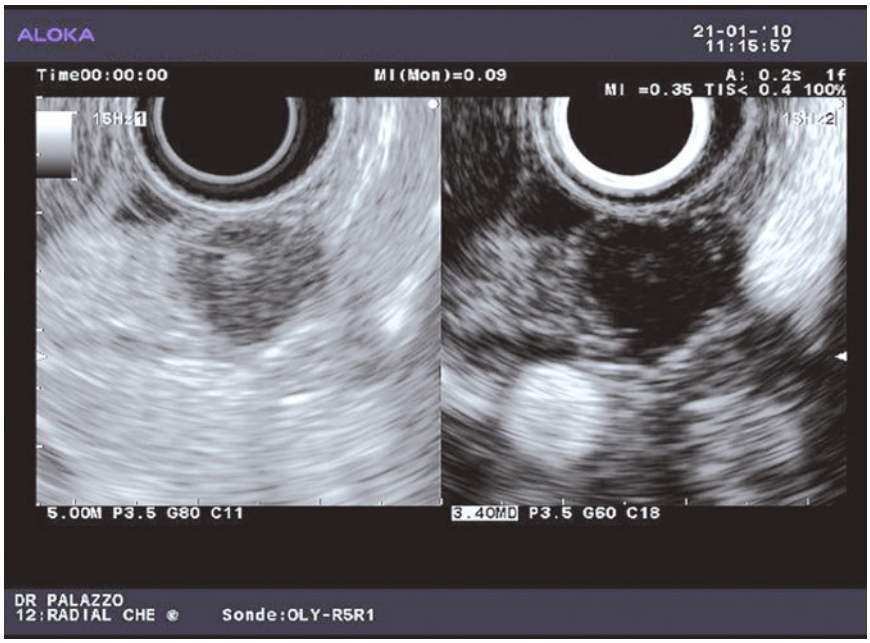


**Fig. 23 –** Même patient que dans la figure 22. Écho-endoscopie de contraste à la fin de l'injection. La tumeur est encore avasculaire.

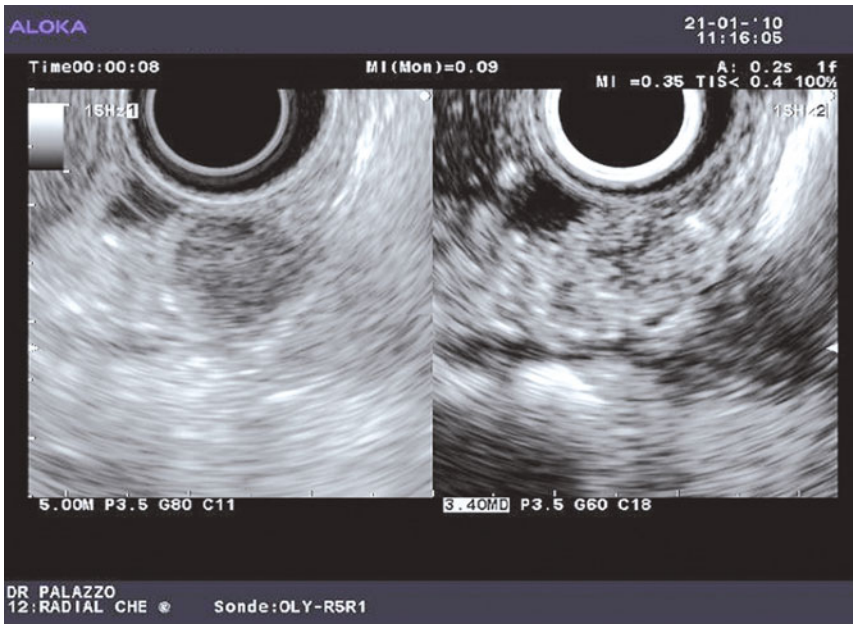


**Fig. 24 –** Même patient que dans la figure 22 et la figure 23 ; 8 secondes après la fin de l'injection du produit de contraste, la tumeur est entièrement vascularisée, avec visualisation de petits vaisseaux en son sein. La prise de contraste est plus importante que celle que l'on observe dans les léiomyomes. Elle dure plus longtemps, au moins une vingtaine de secondes, avant que la décroissance de la prise de contraste ne devienne patente.