IMAGERIE MÉDICALE

DIRIGÉE PAR HENRI NAHUM

FRANCIS VEILLON

avec **Jan W. Casselman, Philippe Meriot, Sophie Cahen-Riehm, Henri Sick**

IMAGERIE DE

l'oreille et de l'os temporal

ANATOMIE ET IMAGERIE NORMALES

Médecine Sciences Publications

Lavoisier

Chapitre 3

Imagerie de l'oreille normale adulte

F. VEILLON, H. SICK, A. GENTINE, M. ABU EID, L. RAMOS, D. RAMOS, N. GAULT, J.-F. MATERN

APPROCHE GÉNÉRALE DE L'IMAGERIE NORMALE [1-9]

L'os temporal, nous l'avons vu dans le chapitre d'anatomie normale, est composé de trois structures : l'os tympanal, l'écaille et l'os pétreux ou rocher.

L'imagerie médicale aborde cette région en raison de pathologies multiples et variées. Nous nous proposons d'analyser en tomodensitométrie et en imagerie par résonance magnétique (IRM) chaque élément intéressant l'os temporal, du plus vaste au plus petit, en précisant les applications cliniques les plus fréquentes.

Ce chapitre est soutenu par cinq études : deux en tomodensitométrie, deux en IRM et une histologique.

MATÉRIEL ET MÉTHODE

La première étude tomodensitométrique concerne l'évaluation du labyrinthe sous différents aspects à partir d'une population de 68 bases du crâne (136 os temporaux) d'enfants de la naissance à 7 ans, issus de la collection de l'institut d'Anatomie du CHU de Strasbourg (Professeur J.L. Kahn). Différentes mesures ont été effectuées, concernant les canaux semi-circulaires antérieurs, postérieurs et latéraux, les parties hautes et basses du vestibule, la cochlée, le canal du nerf cochléaire, le modiolus, les récessus de fenêtres ovale et ronde. L'ensemble des résultats est proposé au lecteur dans différents paragraphes concernant ces éléments anatomiques. Une deuxième étude sur 88 rochers évalue la longueur du canal semi-circulaire postérieur en tomodensitométrie.

Le matériel adulte en tomodensitométrie est issu de patients adressés pour de multiples raisons ; en IRM, notre travail repose sur 40 sujets sains volontaires et 30 patients porteurs de schwannome du VIII dont les résultats sont tout à fait comparables à la série anatomique des coupes d'enfants et à des séries de coupes histologiques de référence provenant de fœtus de 7 mois et faisant également partie de la collection de l'institut d'Anatomie du CHU de Strasbourg. Cinq blocs d'os temporaux ont été prélevés afin de réaliser une série de coupes dans les plans : 1) axial parallèle à l'axe orbito-sus-méatal (140 coupes) ; 2) coronal perpendiculaire au plan précédent (250 coupes) ; 3) sagittal (300 coupes pour une première série, 150 coupes pour les deux suivantes).

La décalcification de tous les blocs a été effectuée dans un mélange de 10 cc d'acide chlorhydrique et de 90 cc de formol à 10 p. 100, solution renouvelée 3 ou 4 fois pendant une semaine environ. L'ensemble décalcifié est rincé au formol, déshydraté dans des bains d'alcool à concentration croissante, puis inclus dans un bloc de paraffine et débité en coupes de 10 à 12 µm d'épaisseur avec coloration à l'hématoxyline-éosine. L'ensemble des résultats histologiques a été comparé à des images effectuées dans des plans équivalents, aussi bien en tomodensitométrie qu'en IRM.

Tous les documents sont représentés du côté droit.

IMAGERIE NORMALE INTÉGRÉE

ÉCAILLE DU TEMPORAL

Elle se présente sous la forme d'un « L » à composante verticale latérale et horizontale médiale.

Partie verticale

• Tomodensitométrie : elle apparaît le plus facilement sur les coupes coronales. Elle est en général peu pneumatisée, ponctuée d'os spongieux. Sur les coupes axiales, elle se situe latéralement sous la forme d'une mince lame osseuse limitant en dehors la fosse crânienne moyenne (Figure 3-1a et b).

Applications pathologiques : les fractures fréquentes, notamment dans les accidents de la voie publique, les cholestéatomes souvent visibles à la jonction entre la partie basse du montant vertical et la portion horizontale correspondante.

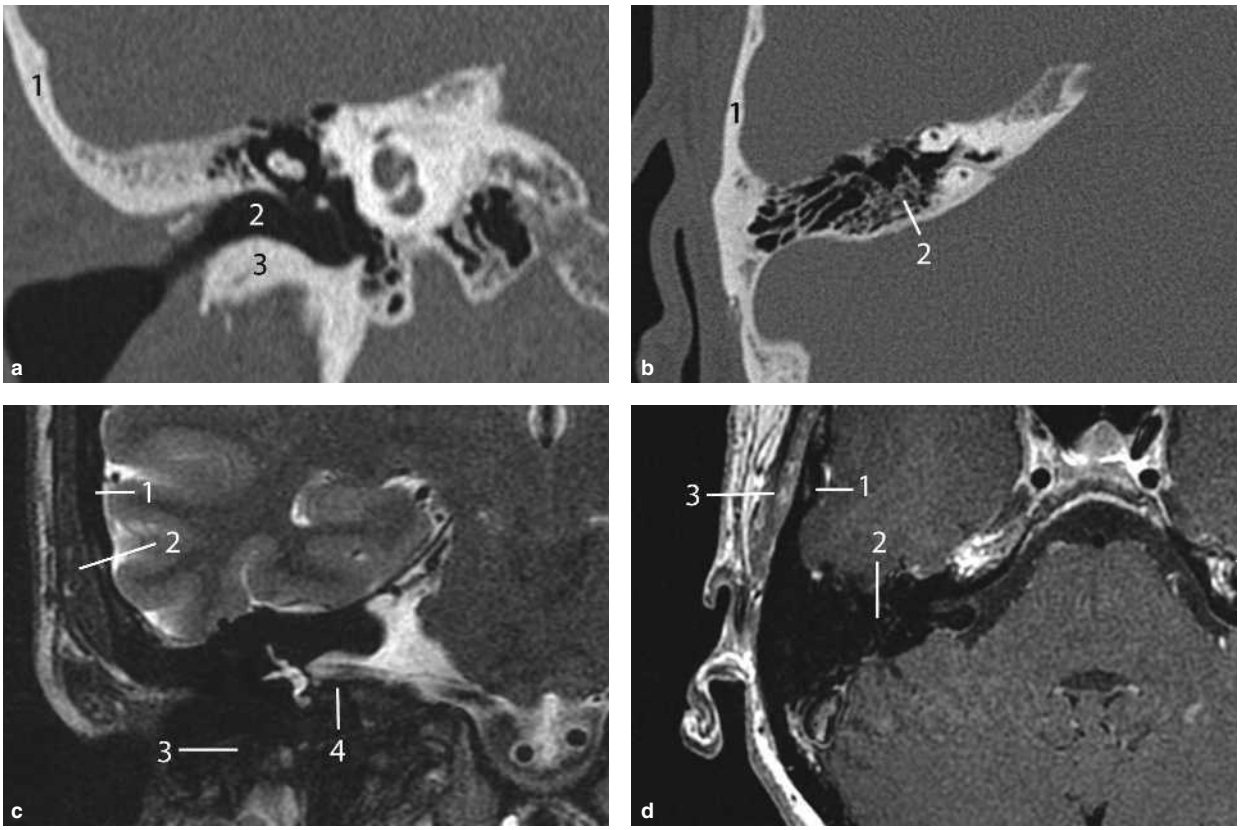

Figure 3-1 **Écaille verticale. a) Tomodensitométrie, coupe coronale passant par l'écaille verticale.** (1) Écaille verticale ; (2) méat acoustique externe ; (3) os tympanal. **b) Tomodensitométrie, coupe axiale passant par l'écaille verticale.** (1) Écaille verticale ; (2) rocher. **c) IRM en séquence T2, coupe coronale passant par l'écaille verticale.** (1) Écaille verticale ; (2) muscle temporal ; (3) os tympanal ; (4) rocher. **d) IRM en séquence T1, coupe axiale, avec injection de gadolinium passant par l'écaille verticale.** (1) Écaille verticale ; (2) rocher ; (3) muscle temporal.

• IRM : elle apparaît sous la forme d'une bande verticale de bas signal en coupe coronale ou latérale dans le plan horizontal en dehors de la fosse crânienne moyenne (Figure 3-1c et d).

Partie horizontale

L'écaille horizontale peut être séparée en trois secteurs : antérieur (en avant et au-dessus du condyle mandibulaire), moyen (au-dessus du méat acoustique externe) et postérieur (formant la paroi latérale de l'antre) (Figure 3-2). Le bord inférieur de la partie moyenne forme le mur de l'attique où se fixe la membrane tympanique (*voir* Figure 3-2).

• Tomodensitométrie : la coupe axiale permet d'individualiser simplement ces trois structures de l'avant vers l'arrière.

Le plan coronal est surtout intéressant pour évaluer l'aspect de l'écaille horizontale moyenne au-dessus de la lumière du conduit auditif externe.

Le plan sagittal permet facilement de montrer l'écaille horizontale antérieure sus-condylienne et le toit du méat acoustique externe.

La fissure entre l'écaille horizontale postérieure et la partie postérieure du rocher est accessible dans le plan axial en suivant, vers l'arrière, la paroi latérale de l'antre. Cette fissure peut être parcourue par des veines émissaires.

• IRM : les trois parties de l'écaille horizontale s'individualisent assez mal en coupes horizontales car seule la muqueuse du conduit auditif externe est plus ou moins apparente. En coupe coronale les trois portions de l'écaille horizontale sont assez bien visibles mais la limite interne avec le rocher n'est pas franchement accessible (Figure 3-3).

Applications pathologiques : l'écaille horizontale est le siège de fréquents traumatismes, le bord interne de la partie moyenne est fréquemment lysé par les cholestéatomes secondaires.

OS TYMPANAL

• Tomodensitométrie : l'os tympanal s'individualise dans son ensemble en coupes sagittales. Les parois antérieure, postérieure et inférieure sont parfaitement accessibles dans ce plan. Une suspicion de lyse osseuse à ce niveau nécessite une boîte d'étude assez large pour mettre en évidence la partie la plus déclive qui s'inscrit profondément sur environ 1 cm.

Le plan axial est intéressant pour les parois antérieure et postérieure (Figure 3-4a-c).

Le plan coronal montre le plancher de l'os tympanal et ses relations avec la portion fibreuse du méat acoustique externe.

• IRM : elle est surtout intéressante dans les plans axial (Figure 3-4d) et coronal en T1 avec suppression de graisse après injection intraveineuse (IV) de produit de contraste ou T2 avec suppression de graisse pour analyser les structures des parties molles temporomastoïdiennes avoisinantes.

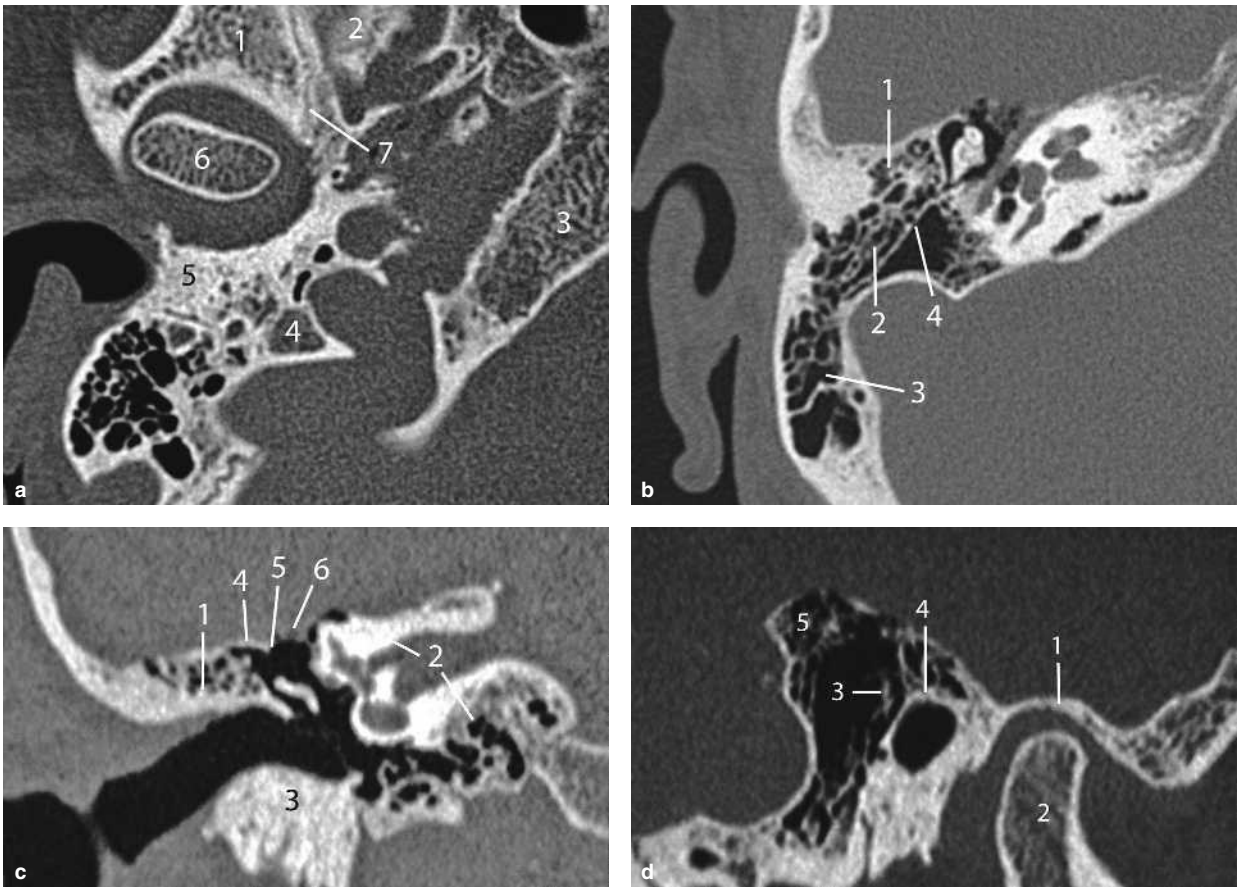

Figure 3-2 **Écaille horizontale antérieure, moyenne et postérieure. a) Écaille horizontale antérieure.** Tomodensitométrie, coupe axiale. (1) Écaille horizontale antérieure ; (2) sphénoïde (grande aile) ; (3) occipital ; (4) rocher ; (5) os tympanal ; (6) condyle mandibulaire ; (7) scissure sphénosquameuse. **b) Écaille horizontale moyenne et postérieure.** Tomodensitométrie, coupe axiale. (1) Écaille horizontale moyenne ou sus-méatique ; (2) écaille horizontale postérieure ; (3) rocher ; (4) bord interne de l'écaille postérieure. **c) Écaille horizontale moyenne.** Tomodensitométrie, coupe coronale. (1) Écaille horizontale ; (2) rocher ; (3) os tympanal ; (4) tegmen (partie squameuse) ; (5) fissure pétrosquameuse supérieure ; (6) tegmen (rocher). **d) Écaille horizontale antérieure, moyenne, postérieure.** Tomodensitométrie, coupe sagittale. (1) Écaille horizontale antérieure ; (2) condyle mandibulaire ; (3) écaille horizontale rétroméatique ; (4) écaille horizontale sus-méatique ; (5) rocher.

Applications pathologiques : les absences ou sténoses congénitales du méat acoustique externe, les fractures essentiellement de la paroi antérieure de l'os tympanal, les ostéites en particulier antérieures avec ou sans inflammation de voisinage, les exostoses et ostéomes des parois antérieure et postérieure, plus rarement les carcinomes.

ROCHER

Il représente la structure osseuse par excellence de l'os temporal sous la forme d'une pyramide triangulaire décrite en anatomie. L'intérêt en imagerie est de bien montrer les trois faces antéro-externe, postéro-interne et inférieure.

Face antéro-externe

• Tomodensitométrie : la face antéro-externe constitue le toit de l'oreille moyenne en-dehors et du labyrinthe en dedans (Figure 3-5). Elle est particulièrement bien visible en coupe coronale au-dessus de la cochlée et des osselets en avant, chapeautant les canaux semi-circulaires et l'antre en arrière (*voir* Figure 3-5). Elle est plus ou moins mince, parfois déhiscente, notamment au-dessus du canal semi-circulaire antérieur ou de l'oreille moyenne plus en dehors. Ces ouvertures sont très souvent associées (déhiscence canalaire semi-circulaire supérieure en dedans avec dénudation de la méninge au-dessus de la cavité tympanique plus en dehors). Elles peuvent être congénitales ou post-traumatiques, liées à un cholestéatome. La méninge, le liquide cérébrospinal, le cerveau peuvent s'engouffrer dans l'oreille moyenne parfois des décennies après le choc initial. Les déhiscences de la convexité du canal semi-circulaire supérieur sont nettement visibles en coupes frontales obliques dans l'axe du canal concerné en particulier quand elles atteignent plusieurs millimètres (*voir* Figure 3-5a et b). Elles ne sont significatives qu'au-delà de 2 mm.

Le toit de l'oreille moyenne vient au contact de l'écaille horizontale (antérieure, moyenne et postérieure) au niveau la fissure pétrosquameuse supérieure bien visible sur les coupes coronales (*voir* Figure 3-5c). L'orientation différente des parois cellulaires, pétreuses en dedans, squameuses en dehors, aide à la localisation de cette zone frontière.

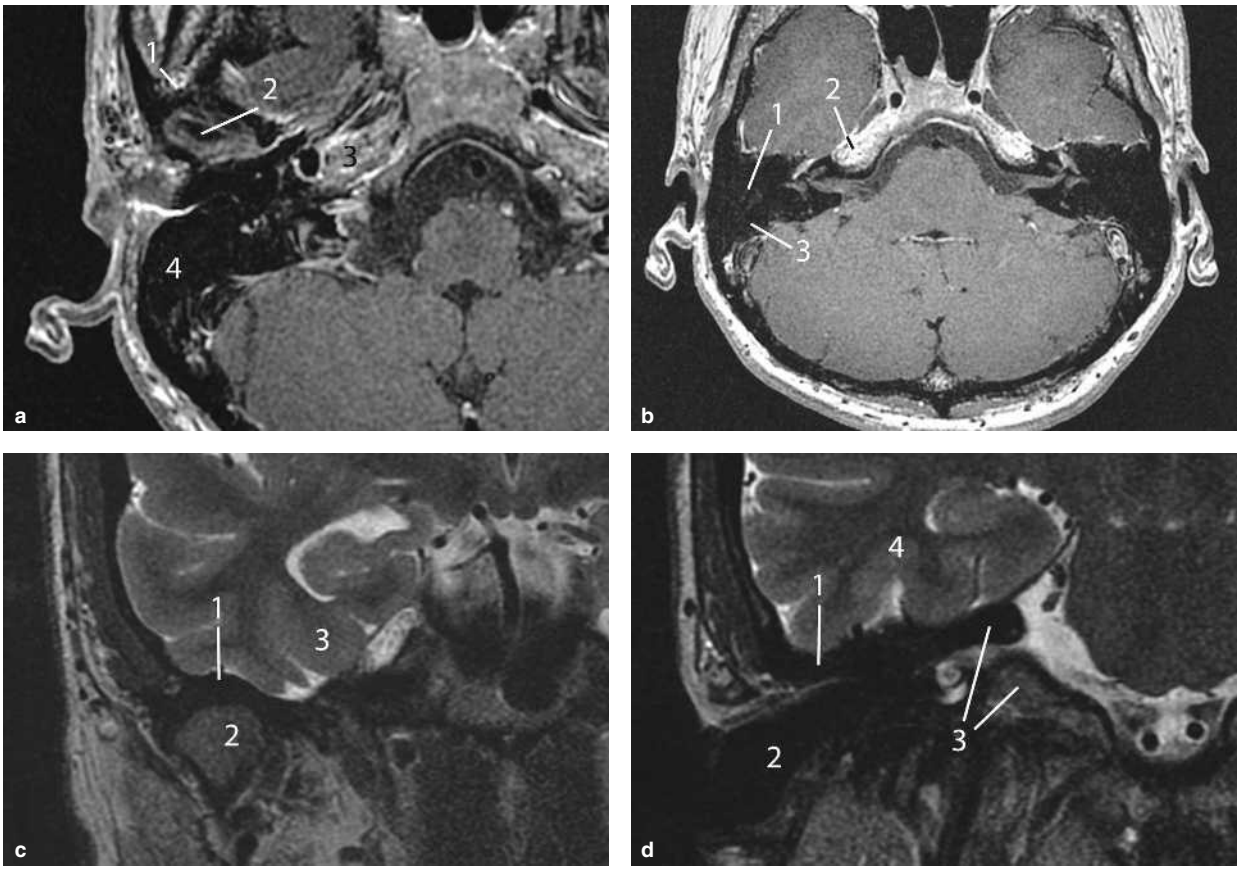

Figure 3-3 **Écaille horizontale. a) Écaille horizontale préméatique (antérieure).** IRM en séquence T1 axiale avec injection IV de gadolinium. (1) Écaille horizontale préméatique ; (2) condyle mandibulaire ; (3) rocher (apex) ; (4) rocher (mastoïde). **b) Écaille horizontale sus-méatique (moyenne).** IRM en séquence T1 axiale avec injection IV de gadolinium. (1) Écaille horizontale sus-méatique ; (2) apex pétreux ; (3) rocher. **c) Écaille horizontale (préméatique).** IRM en séquence T2 coronale. (1) Écaille horizontale antérieure ou préméatique ; (2) condyle mandibulaire ; (3) lobe temporal. **d) Écaille horizontale sus-méatique (moyenne).** IRM en séquence T2 coronale. (1) Écaille horizontale sus-méatique ; (2) méat acoustique externe ; (3) rocher ; (4) lobe temporal

• IRM : l'IRM en coupe coronale T2 (1 à 2 mm) et haute résolution T2 (HR T2 – en inframillimétrique) montre bien les relations du cerveau, du liquide cérébrospinal et de la méninge avec la cavité tympanique sous-jacente (*voir* Figure 3-5d). Les méningocèles ou encéphalo-méningocèles sont bien évaluées dans ces séquences.

Les rares cholestéatomes à développement supérieur ouvrant le toit de l'oreille moyenne puis celui de l'oreille interne sont également bien visibles en coupe coronale T1 après injection IV de gadolinium et diffusion.

Face postéro-interne

• Tomodensitométrie : à la différence de son homologue externe qui descend en pente douce vers l'écaille horizontale, cette face est beaucoup plus oblique vers le dedans et donc plus proche de la verticale (Figure 3-6). Elle répond au tronc cérébral et au cervelet. Elle est perforée par le méat acoustique interne dans son tiers antérieur, par la fossette unguéale à sa moitié postérieure, lieu d'ouverture pour le passage du sac endolymphatique qui termine le conduit membranaire correspondant.

Au-dessus et en arrière du méat acoustique interne se trouve l'ouverture médiale du canal pétromastoïdien, la fossa subarcuata, qui constitue un vestige de l'évolution marquée par la présence de dure-mère.

Le plan tomodensitométrique axial principalement mais aussi les plans coronal et sagittal donnent une bonne évaluation de cette face et des canaux qui la parcourent (*voir* Figure 3-6c et d).

• IRM : l'IRM montre bien la limite entre les structures osseuses compactes, aérées ou spongieuses en dehors et le tissu cérébral en dedans en T1 avec ou sans gadolinium et en séquence T2 liquidienne haute résolution (HR T2) 3D (*voir* Figure 3-6e).

Face inférieure

C'est la moins connue des trois faces pétreuses en imagerie, elle participe à la constitution du toit du cou. Elle peut globalement être divisée en trois parties.

La *première* constitue la partie antérieure du plancher de la pointe du rocher sur lequel court le fascia pharyngobasilaire étendu du tubercule pharyngien de l'occipital en dedans à l'épine du sphénoïde en dehors, en passant en avant de l'orifice inférieur du canal carotidien. Vers l'avant, ce même fascia, à partir de l'épine du sphénoïde, va suivre la gouttière tubaire ou sphénopétreuse pour atteindre l'extrémité supérieure de la lame interne de chaque processus ptérygoïde (Figure 3-7).

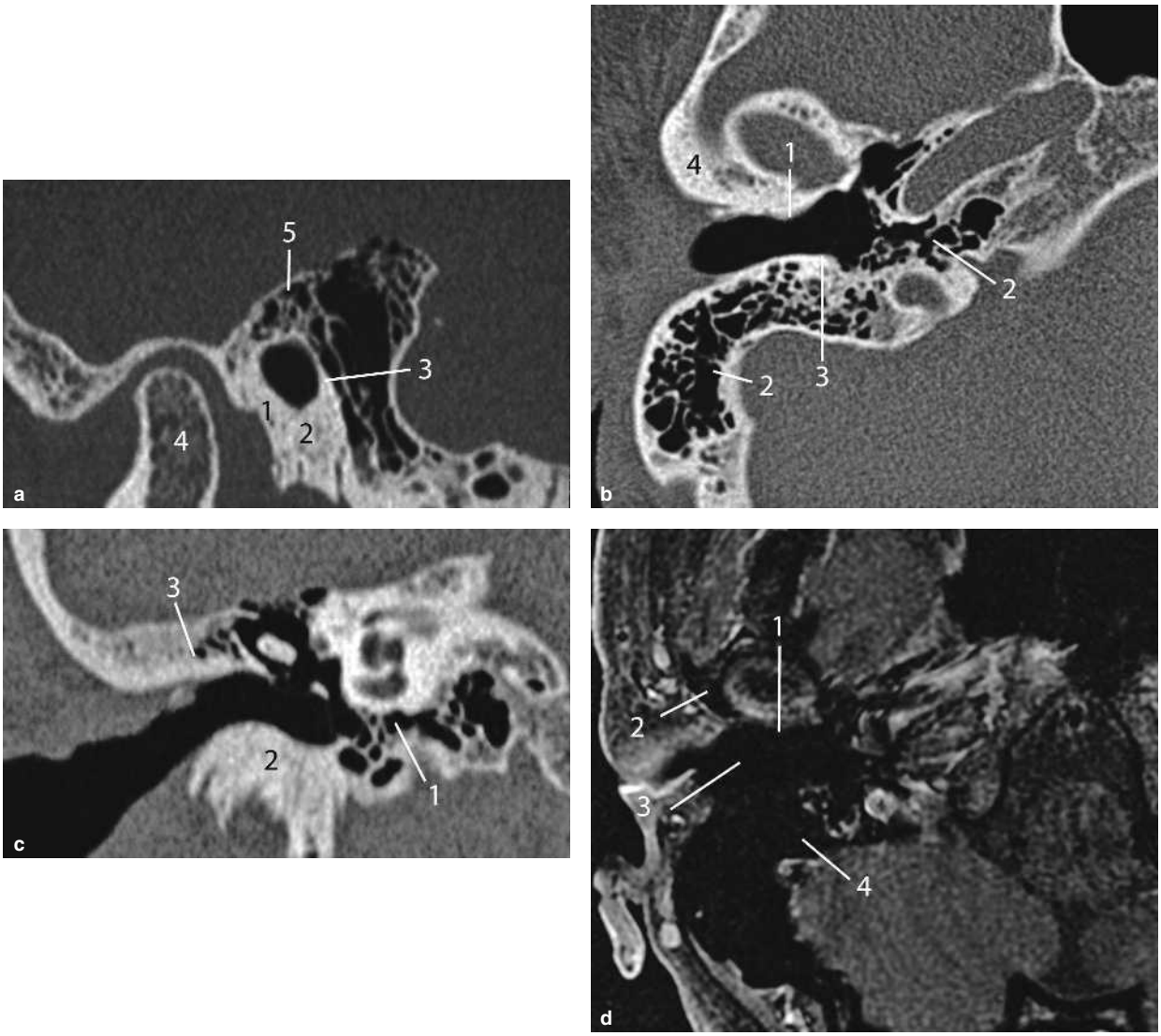

Figure 3-4 Os tympanal. a) Tomodensitométrie, coupe sagittale. (1) Os tympanal (paroi antérieure) ; (2) os tympanal (paroi inférieure) ; (3) os tympanal (paroi postérieure) ; (4) condyle mandibulaire ; (5) écaille horizontale sus-méatique (moyenne). **b) Tomodensitométrie, coupe axiale.** (1) Os tympanal (paroi antérieure) ; (2) rocher ; (3) os tympanal (paroi postérieure) ; (4) écaille horizontale préméatique (paroi antérieure). **c) Tomodensitométrie, coupe coronale.** (1) Rocher ; (2) os tympanal ; (3) écaille horizontale sus-méatique (moyenne). **d) IRM en séquence T1, coupe axiale, avec injection de gadolinium.** (1) Paroi antérieure de l'os tympanal ; (2) écaille horizontale préméatique (paroi antérieure) ; (3) lumière de l'os tympanal ; (4) rocher.

• Tomodensitométrie : les insertions osseuses du fascia pharyngobasilaire sont aisément visibles en tomodensitométrie axiale aux niveaux occipital, pétreux et sphénoïdal. La corticale de la pointe du rocher doit toujours être visible, entourant un contenu le plus souvent spongieux, donc hypodense, parfois aéré, rarement dense (*voir* Figure 3-7b).

• IRM : la paroi pharyngée est facilement visible sous la base du crâne en T1 axial. Le fascia pharyngobasilaire peut être accessible sous la forme d'une ligne sous-muqueuse pharyngée. Le tissu adipeux intrapétreux apical est en net hypersignal en T1 (*voir* Figure 3-7c et d).

La *deuxième*, moyenne, contient l'orifice inférieur du canal carotidien et, immédiatement en arrière, le foramen jugulaire qui est en fait une soufflure de la suture pétro-occipitale. C'est à ce niveau que se forme le toit de l'espace vasculo-nerveux cervical jugulocarotidien (Figure 3-8a et b).

• Tomodensitométrie : l'orifice inférieur du canal carotidien ne pose pas de problème d'interprétation. En revanche, la forme et la taille variables du foramen jugulaire peuvent être considérées à tort comme pathologiques. La corticale du foramen jugulaire doit toujours être visible (*voir* Figure 3-8c et d).

• IRM : le signal du canal carotidien est variable en fonction des séquences, bas en T1, élevé en écho de gradient rapide après injection IV de produit de contraste. Le signal du foramen jugulaire est très variable selon les séquences et la vitesse du flux veineux. Une approche en contraste de phase permet de préciser facilement l'in-

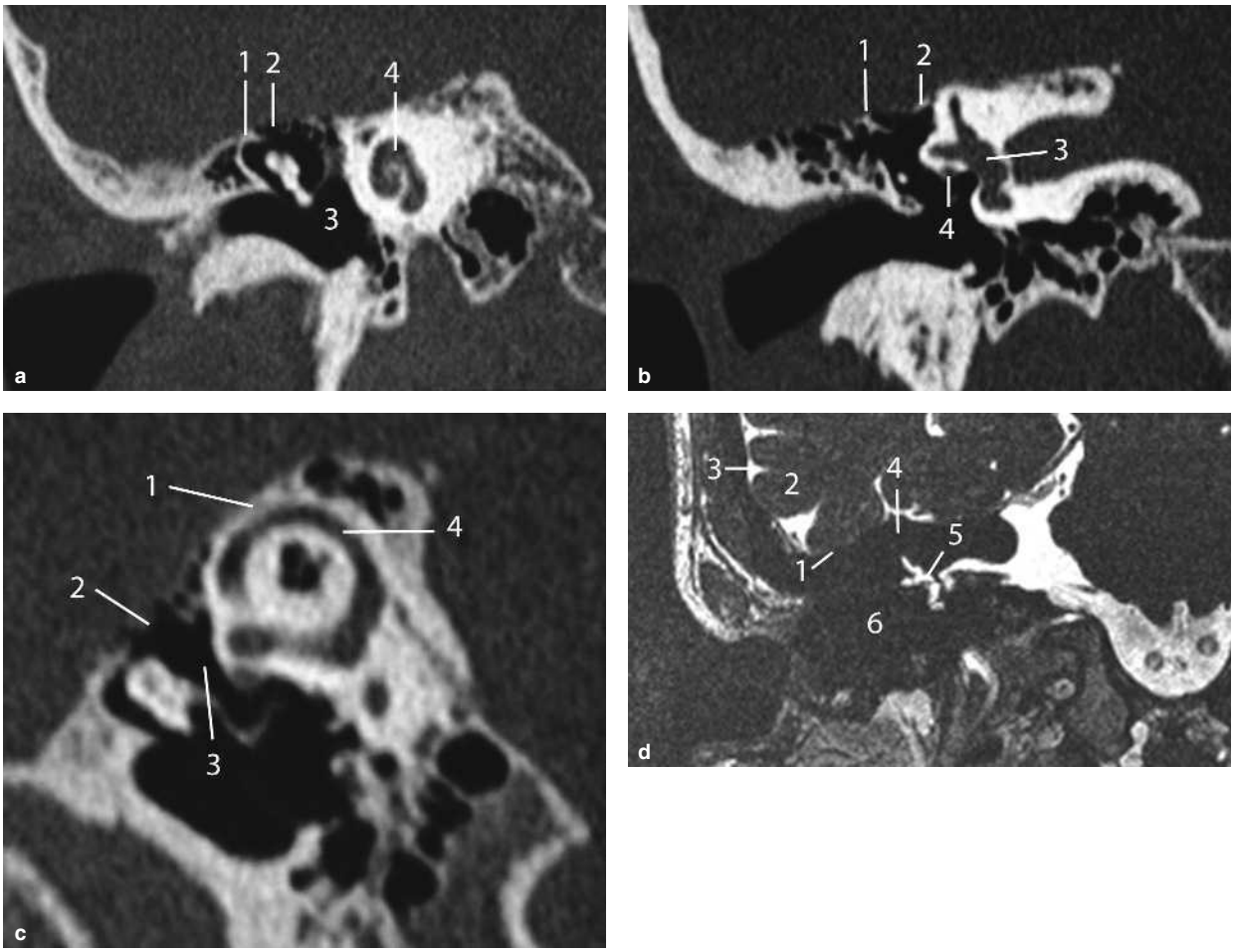

Figure 3-5 Rocher, paroi antéro-externe. a) Tomodensitométrie, coupe coronale. (1) Écaille horizontale ; (2) paroi antéro-externe du rocher (toit de l'oreille moyenne) ; (3) oreille moyenne ; (4) oreille interne (labyrinthe). **b) Tomodensitométrie, coupe coronale postérieure à (a).** (1) Fissure pétrosquameuse supérieure ; (2) rocher, paroi antéro-externe (au-dessus de l'oreille moyenne en dehors et de l'oreille interne en dedans) ; (3) oreille interne (vestibule) ; (4) canal facial (deuxième partie). **c) Tomodensitométrie, coupe oblique perpendiculaire au grand axe pétreux.** (1) Paroi antéro-externe du rocher au-dessus de l'oreille interne (canal semi-circulaire supérieur) ; (2) paroi antéro-externe du rocher au-dessus de l'oreille moyenne (tegmen) ; (3) oreille moyenne ; (4) oreille interne (canal semi-circulaire antérieur). **d) IRM en séquence T2, coupe coronale.** (1) Paroi antéro-externe du rocher (toit de l'oreille moyenne) ; (2) lobe temporal ; (3) liquide cérébrospinal ; (4) rocher paroi antéro-externe (toit de l'oreille interne) ; (5) oreille interne (vestibule) ; (6) cavité tympanique.

tégrité ou non de la circulation intrajugulaire. Les nerfs mixtes sont très bien visibles en HR T2 axiale ou sagittale oblique.

La *troisième* partie, postérieure, est constituée par le processus styloïde (d'où partent les muscles stylopharyngien, styloglosse et stylohyoïdien avec le ligament attenant) et immédiatement en arrière le foramen stylomastoïdien (*voir* Figure 3-8a et b), laissant le passage à la troisième portion du nerf facial, précédant la pointe de la mastoïde sur laquelle se fixe, du dehors vers le dedans, les muscles sterno-cléido-mastoïdien (fléchisseur de la tête), splenius, longissimus de la tête (tous deux extenseurs crâniens) et, enfin, le ventre postérieur du digastrique.

• Tomodensitométrie : le foramen stylomastoïdien est bien visible à la face inférieure du rocher, rempli de tissu adipeux. Il a une structure hypodense arrondie dans le plan axial (*voir* Figure 3-8c et d) ou tubulée dans les plans coronal et sagittal (*voir* Chapitre 28).

• IRM : le foramen stylomastoïdien est toujours accessible en T1 telle une petite zone en hypersignal ponctuée d'un nodule central de bas signal correspondant au passage du nerf facial (*voir* Figure 3-8e). Les muscles styliens peuvent également être individualisés (*voir* « Nerf facial ») de même que les muscles sterno-cléido-mastoïdien et splénius. La mastoïde est en général de très bas signal car remplie d'air, le problème est de ne pas méconnaître un processus pathologique en réalisant des coupes axiales trop hautes.

Les *applications pathologiques* sont donc compréhensibles : l'insertion du pharynx sur la face inférieure de la pointe du rocher explique les extensions des carcinomes nasopharyngés, voire oropharyngés. La position de l'espace vasculonerveux carotidojugulaire avec les nerfs mixtes IX, X, XI aide à comprendre le développement des schwannomes des nerfs mixtes en direction caudale sous le rocher ou, au contraire, la procidence de la veine jugulaire interne dans l'oreille moyenne ou, plus rarement, la situation de l'artère carotide interne dans la cavité tympanique. Les paragangliomes tympaniques ou tympanojugulaires longent le nerf tympanique inférieur (Jacobson) issu du ganglion inférieur du IX. Le tiers postérieur de la

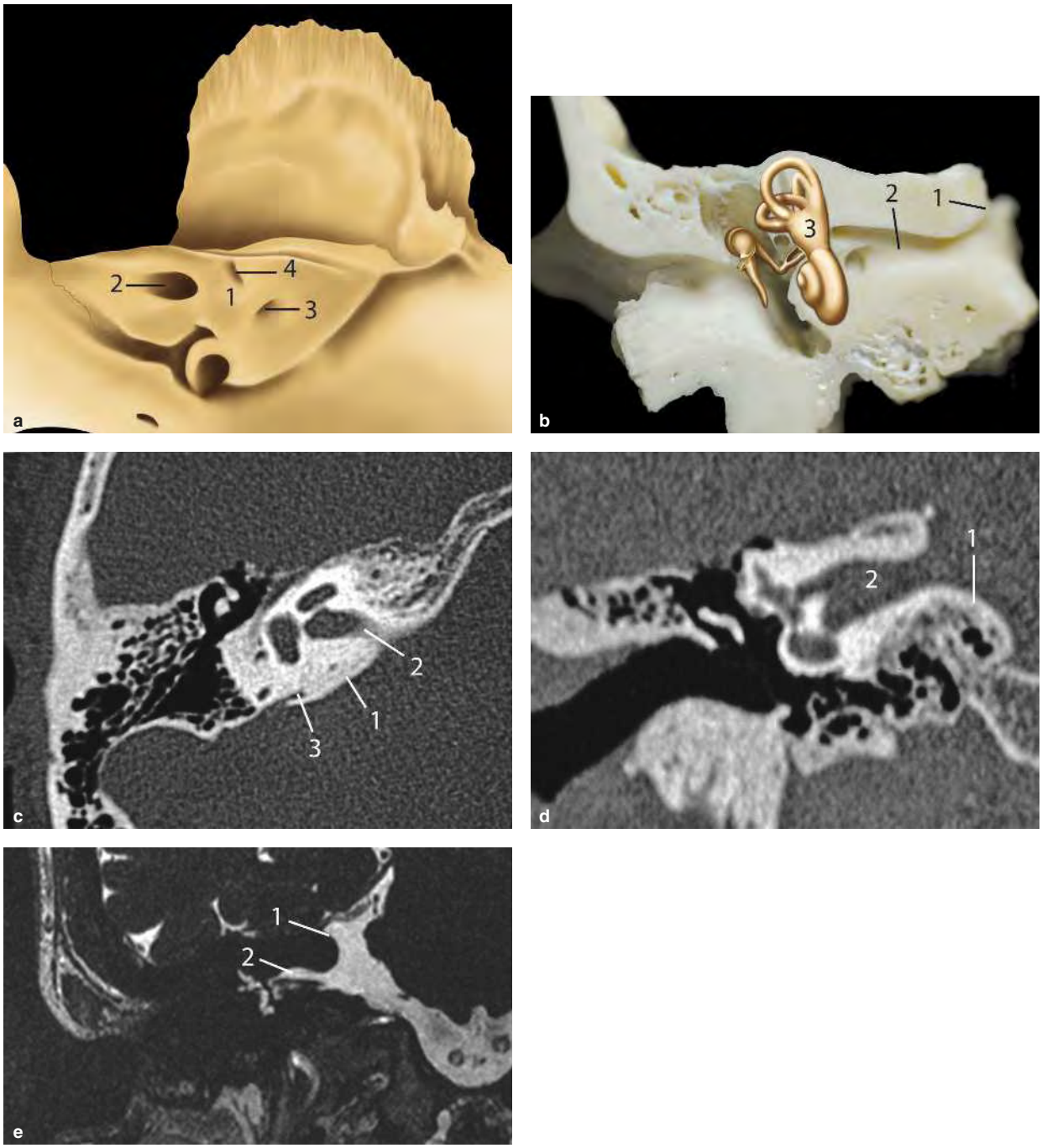

Figure 3-6 Rocher, paroi antéro-interne. a) Représentation de la face postéro-interne du rocher. (1) Rocher (paroi postéro-interne) ; (2) méat acoustique interne ; (3) fossette unguéale (ouverture osseuse pour le sac endolymphatique) ; (4) fossa subarcuata (ouverture interne du canal pétromastoïdien). **b) Représentation des osselets et de l'oreille interne au sein d'un os sec en coupe coronale.** (1) Paroi postéro-interne ; (2) méat acoustique interne ; (3) oreille interne. **c) Tomodensitométrie, coupe axiale.** (1) Paroi postéro-interne ; (2) méat acoustique interne ; (3) fossette unguéale. **d) Tomodensitométrie, coupe coronale.** (1) Paroi postéro-interne ; (2) méat acoustique interne. **e) IRM en séquence HR T2, coupe coronale.** (1) Paroi postéro-interne ; (2) méat acoustique interne.

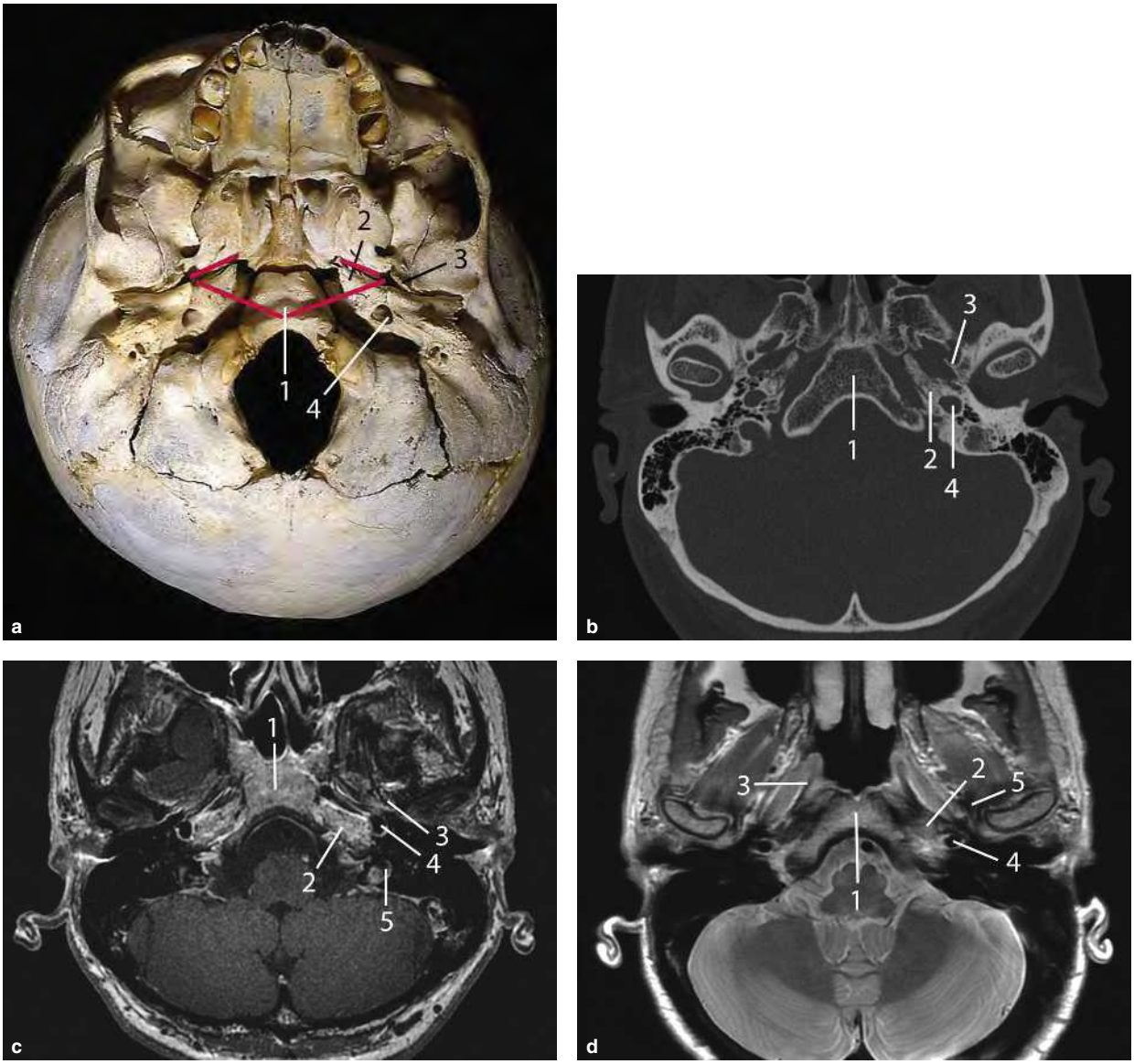

Figure 3-7 Rocher, face inférieure (partie antérieure). a) Rocher, paroi inférieure (vue inférieure d'un crâne sec). (1) Tubercule pharyngien de l'occipital ; (2) pointe du rocher ; (3) épine du sphénoïde ; (4) orifice inférieur du canal carotidien. La ligne rouge marque les zones d'insertion du fascia pharyngobasilaire. **b) Tomodensitométrie, coupe axiale.** (1) Occipital ; (2) rocher (apex pétreux) ; (3) épine du sphénoïde ; (4) orifice inférieur du canal carotidien. **c) IRM en séquence T1, coupe axiale, avec injection de gadolinium.** (1) Occipital ; (2) rocher (apex) ; (3) épine du sphénoïde ; (4) orifice inférieur du canal carotidien ; (5) foramen jugulaire. **d) IRM en séquence T2.** (1) Occipital ; (2) apex pétreux ; (3) muscle élévateur du voile du palais ; (4) artère carotide interne (orifice inférieur du canal carotidien) ; (5) épine du sphénoïde.

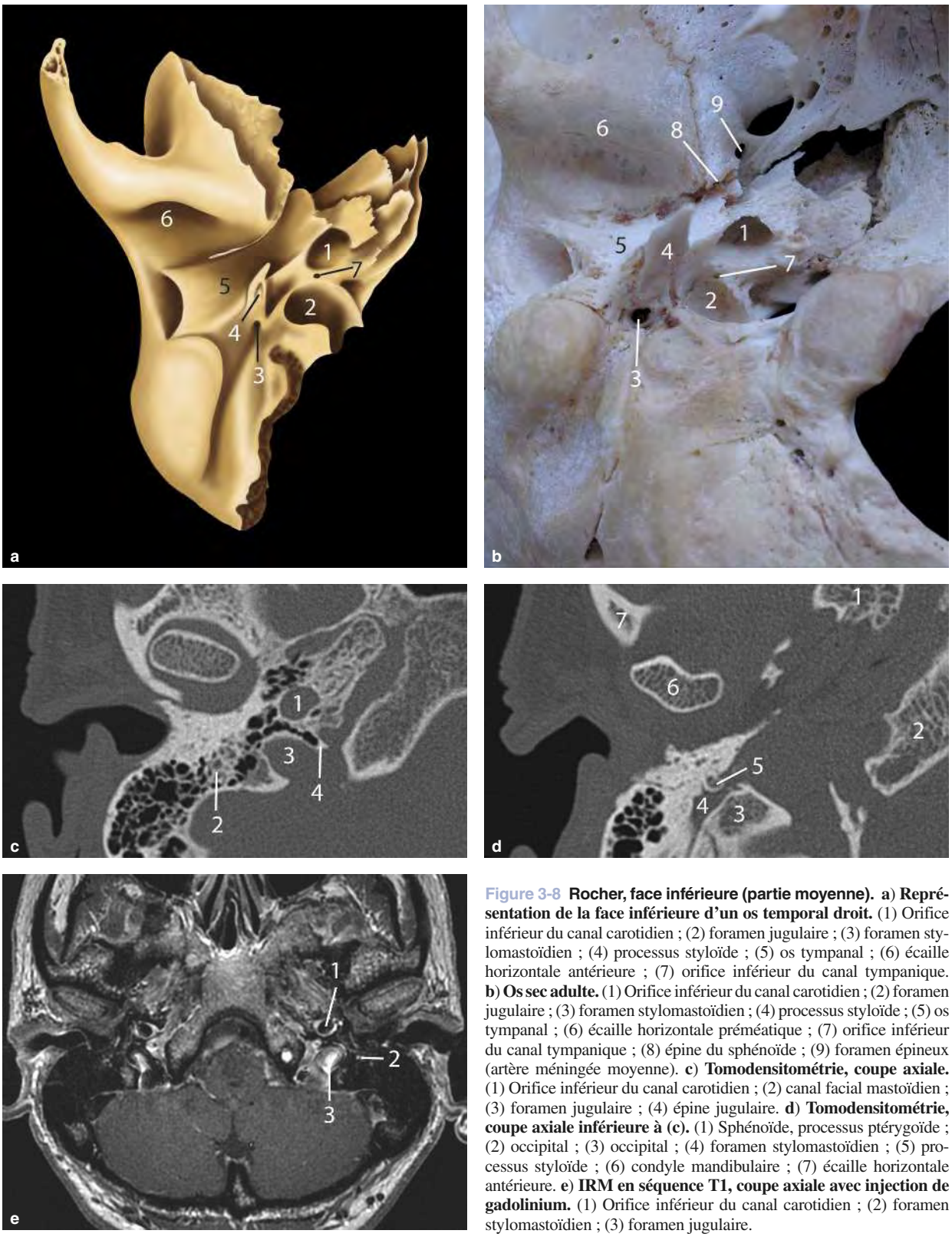

Figure 3-8 Rocher, face inférieure (partie moyenne). a) Représentation de la face inférieure d'un os temporal droit. (1) Orifice inférieur du canal carotidien ; (2) foramen jugulaire ; (3) foramen stylomastoïdien ; (4) processus styloïde ; (5) os tympanal ; (6) écaille horizontale antérieure ; (7) orifice inférieur du canal tympanique. **b) Os sec adulte.** (1) Orifice inférieur du canal carotidien ; (2) foramen jugulaire ; (3) foramen stylomastoïdien ; (4) processus styloïde ; (5) os tympanal ; (6) écaille horizontale préméatique ; (7) orifice inférieur du canal tympanique ; (8) épine du sphénoïde ; (9) foramen épineux (artère méningée moyenne). **c) Tomodensitométrie, coupe axiale.** (1) Orifice inférieur du canal carotidien ; (2) canal facial mastoïdien ; (3) foramen jugulaire ; (4) épine jugulaire. **d) Tomodensitométrie, coupe axiale inférieure à (c).** (1) Sphénoïde, processus ptérygoïde ; (2) occipital ; (3) occipital ; (4) foramen stylomastoïdien ; (5) processus styloïde ; (6) condyle mandibulaire ; (7) écaille horizontale antérieure. **e) IRM en séquence T1, coupe axiale avec injection de gadolinium.** (1) Orifice inférieur du canal carotidien ; (2) foramen stylomastoïdien ; (3) foramen jugulaire.

face inférieure du rocher trouve surtout son application pathologique dans l'extension inférieure des schwannomes du nerf VII ou, à l'inverse, le développement des carcinomes de la parotide qui empruntent le trajet du canal facial du bas vers le haut jusqu'au fond du méat acoustique interne. Les cholestéatomes de la pointe de la mastoïde ne doivent pas être méconnus, ils obligent à vérifier le contenu cellulaire mastoïdien en cas de pathologie inflammatoire agressive.

Noter que les muscles styliens passent devant l'axe vasculaire et nerveux jugulocarotidien configurant ainsi le célèbre espace rétrostylien.

CONDUIT AUDITIF EXTERNE (CAE)

• Tomodensitométrie : il est constitué pour ses parois antérieure, inférieure et postérieure par l'os tympanal et pour sa paroi supérieure par l'écaille horizontale moyenne. Une petite partie d'écaille vient participer à la formation de la partie haute de sa paroi postérieure. Il surmonte la loge parotidienne (Figure 3-9).

Applications pathologiques : voir « Os tympanal ».

Le fond du méat acoustique externe osseux est occupé par la membrane tympanique dont l'analyse revient à l'otoscopie. La tomodensitométrie peut néanmoins préciser s'il y a ou non calcification ou si la membrane tympanique est bombante, convexe vers l'extérieur.

• IRM : en T1, T2, le conduit auditif externe n'a pas de signal. Les coupes coronales permettent de parfaitement étudier les rapports avec la méninge, le liquide cérébrospinal, le cerveau au-dessus et la glande parotide au-dessous (*voir* Figure 3-9c et d).

CAVITÉ TYMPANIQUE

• Tomodensitométrie : la cavité tympanique constitue une structure aérienne cylindrique dans le plan cranio-caudal dont la partie haute se prolonge en arrière par une structure cavitaire, l'antre, en communication avec de nombreuses petites cellules de l'écaille en dehors et du rocher en dedans.

La partie de la cavité tympanique située dans un plan supérieur à une tangente passant par le plafond du méat acoustique externe est appelée épitympan, celle située en regard du méat acoustique externe correspond au mésotympan, l'hypotympan se situe en dessous d'une tangente passant par le plancher méatique externe (Figure 3-10a). Dans le plan axial, il est possible de définir le protympan, situé en avant d'une tangente à la paroi antérieure du méat acoustique externe et le retrotympanum qui se situe en arrière d'une tangente passant par la paroi postérieure du même conduit (Figure 3-10b).

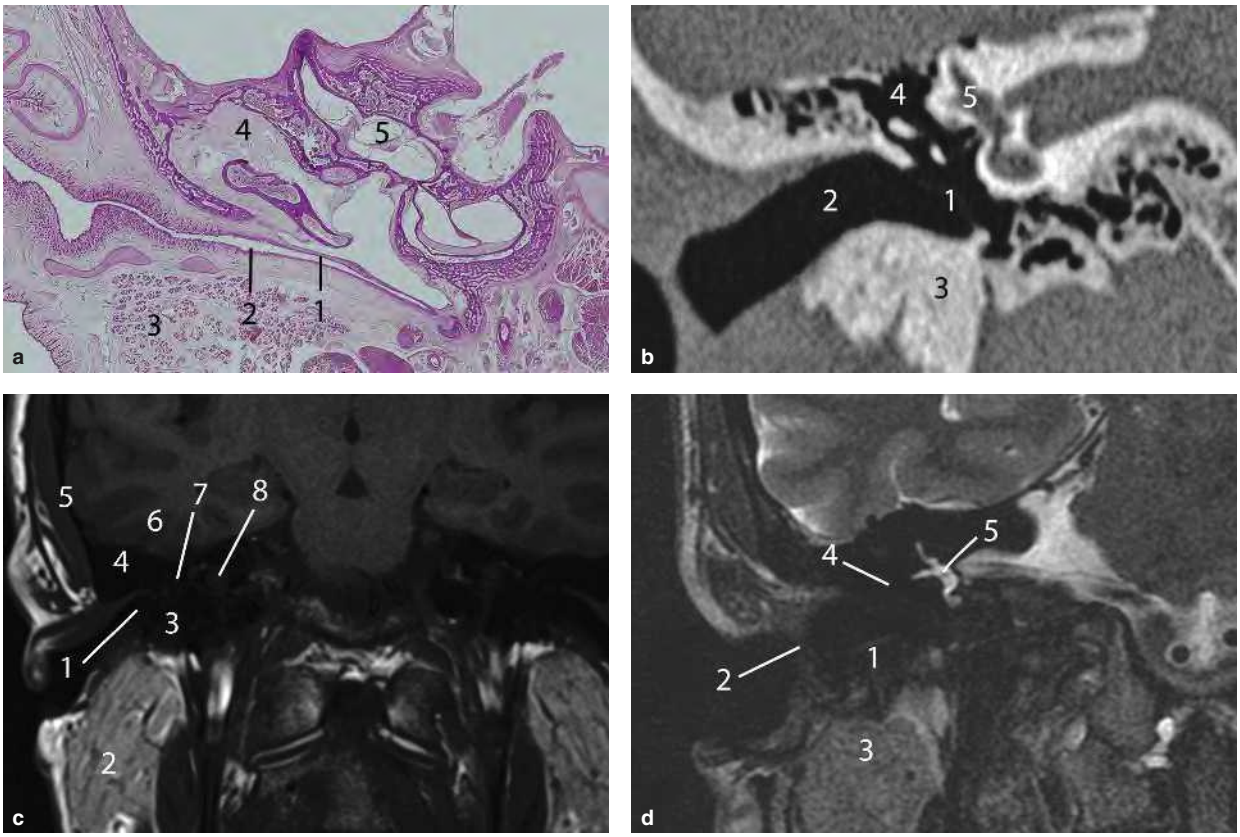

Figure 3-9 Conduit auditif externe. a) Histologie, coupe coronale passant par le méat acoustique externe. (1) Membrane tympanique ; (2) lumière du méat acoustique externe ; (3) glande parotide ; (4) oreille moyenne ; (5) oreille interne. **b) Tomodensitométrie, coupe coronale.** (1) Membrane tympanique ; (2) méat acoustique externe ; (3) os tympanal ; (4) oreille moyenne ; (5) oreille interne. **c) IRM en séquence T1, coupe coronale.** (1) Méat acoustique externe ; (2) glande parotide ; (3) os tympanal ; (4) écaille horizontale sus-méatique (moyenne) ; (5) écaille verticale ; (6) lobe temporal ; (7) oreille moyenne ; (8) oreille interne. **d) IRM en séquence T2, coupe coronale.** (1) Os tympanal ; (2) méat acoustique externe ; (3) glande parotide ; (4) oreille moyenne ; (5) oreille interne.

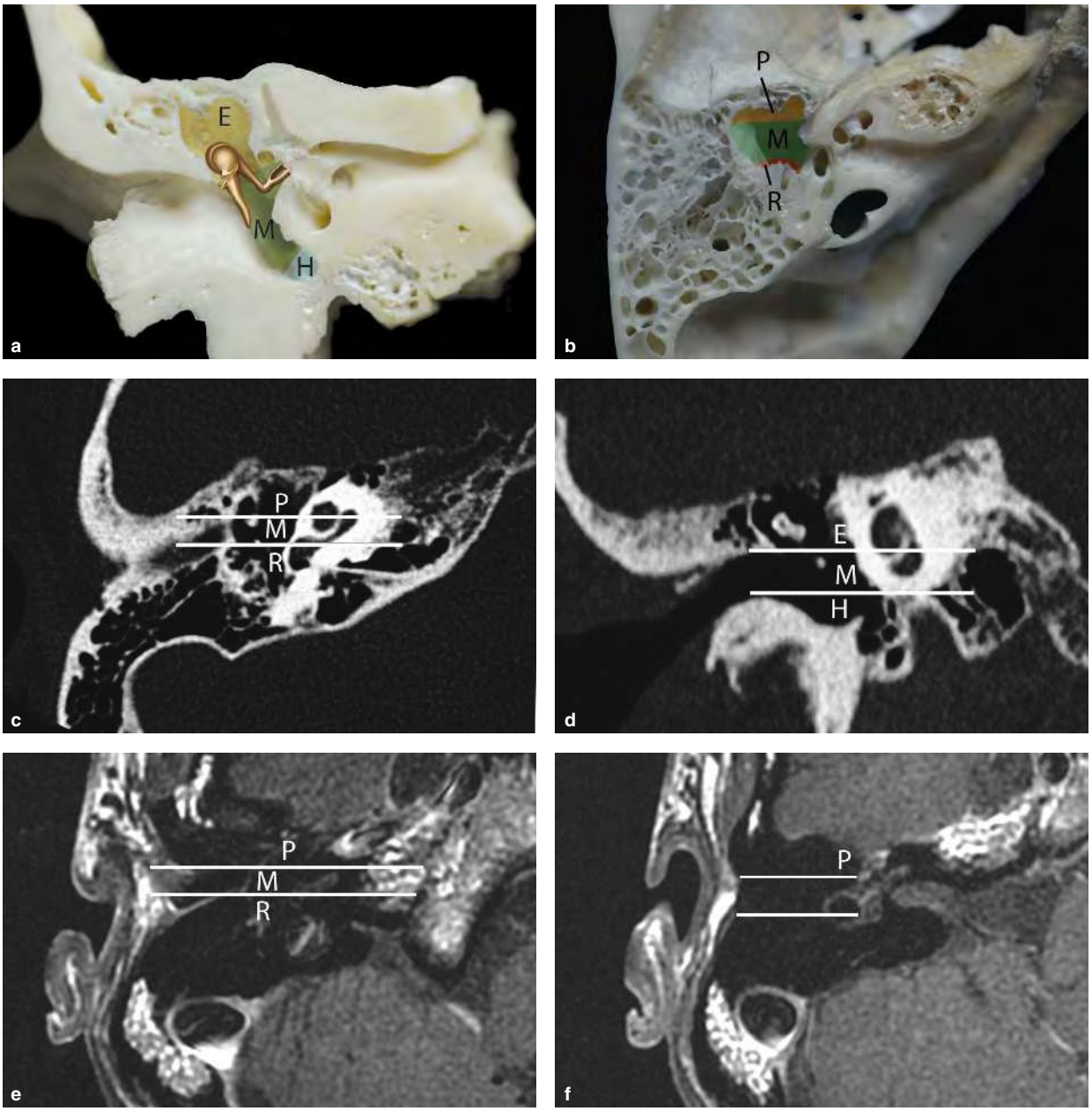

Figure 3-10 Oreille moyenne, compartiments. a) Os sec, coupe frontale. (E) Epitympanum ; (M) mesotympanum ; (H) hypotympanum. **b) Os sec, coupe axiale.** (P) Protympanum ; (M) mesotympanum ; (R) retrotympanum. **c) Tomodensitométrie, coupe axiale.** (P) Protympanum ; (M) mesotympanum ; (R) retrotympanum. **d) Tomodensitométrie, coupe coronale.** (E) Epitympanum ; (M) mesotympanum ; (H) hypotympanum. **e) IRM en séquence T1, coupe axiale, avec injection de gadolinium.** (P) protympanum ; (M) mesotympanum ; (R) retrotympanum. **f) IRM en séquence T1, coupe axiale, avec injection de gadolinium sus-jacente à (e).** (P) Protympanum. Dans les quatre coupes tomodensitométriques et IRM, les lignes blanches marquent les zones de projection du méat acoustique externe dans la cavité tympanique.

Il est ainsi possible de cartographier des structures pathologiques en précisant leur situation haute, moyenne ou basse, antérieure ou postérieure par rapport au méat acoustique externe. Le plan tomodensitométrique coronal est le plus physiologique pour approcher les étages supérieur, moyen et inférieur, le plan axial distingue aisément les compartiments antérieur, moyen et postérieur (Figure 3-10c et d).

• IRM : dans une cavité remplie d'air, il est néanmoins possible de préciser les compartiments de l'oreille moyenne. Le protympan (en avant du plan du conduit auditif externe) se situe en dehors du ganglion géniculé en haut, en avant et en dehors de la cochlée en bas.

Le retrotympanum en arrière du plan du conduit auditif externe peut être séparé en récessus du facial en dehors de l'hypersignal du canal facial mastoïdien et en sinus tympani en dedans. Sur une vue coronale, l'oreille moyenne s'individualise mal du conduit auditif externe en dehors et de l'os tympanal en dessous. Les compartiments épi-, méso- et hypotympaniques sont ainsi plus difficiles à voir (*voir* Figure 3-10e et f).

Paroi externe (Figure 3-11)

• Tomodensitométrie : elle correspond au mur de l'attique qui s'étudie surtout en coupe coronale antérieure passant par la tête et le corps de l'enclume (*voir* Figure 3-11). Sur les coupes coronales postérieures, le mur attical s'émousse un peu. Cette paroi est très peu le siège de variantes du normal.

L'écaille horizontale peut être pneumatisée mais le bord inférieur du mur de l'attique ne l'est, en principe, pas.

La membrane tympanique est bien visible en coupe coronale (*voir* Figure 3-11c et d), elle apparaît rectiligne, fine, de moins de 0,5 mm, son hyperdensité (par calcifications) est toujours pathologique. Nous l'avons vu précédemment, son analyse n'est qu'adjuvante par rapport à l'otoscopie qu'elle ne remplace en aucune façon.

La petite partie de la membrane tympanique située entre le bord inférieur du mur de l'attique et un petit éperon latéral du marteau (processus externe ou court) correspond à la pars flaccida. L'espace situé entre cette pars flaccida et le col malléaire correspond à la proche de Prussak. Le reste du tympan sous-jacent est appelé pars tensa.

Ces zones ainsi décrites sont très bien individualisées sur des coupes coronales passant par le col et le manche du marteau.

• IRM : cette paroi s'individualise très mal si l'oreille est normalement aérée.

Paroi supérieure

• Tomodensitométrie : la paroi supérieure de la cavité tympanique est pétreuse (*voir* Figure 3-11c et d). Elle vient au contact de l'écaille en dehors au niveau de la fissure pétrosquameuse supérieure. Parfaitement individualisée en coupe tomodensitométrique coronale souvent assez mince au-dessus du marteau, parfois pneumatisée, elle est rarement spontanément absente. Elle a tendance à s'épaissir vers l'arrière au-dessus de l'antre.

• IRM : cette paroi est surtout visible par le contraste naturel des structures sus-jacentes liquide cérébrospinal et cerveau (*voir* Figure 3-11e et f). Il convient de prendre soin de ne pas confondre des abaissements physiologiques du toit du ganglion géniculé avec des déhiscences du toit de caisse.

Paroi inférieure

• Tomodensitométrie : elle est essentiellement pétreuse en dedans et dépendante de l'os tympanal en dehors. Sur les coupes postérieures, le foramen jugulaire creusé pour sa partie externe dans la face inférieure du rocher (Figure 3-12) peut venir bomber dans la cavité tympanique.

• IRM : le contraste naturel ou l'injection IV de gadolinium permettent d'individualiser en T1 le plancher de caisse situé en dehors et au-dessus du foramen jugulaire. Les paragangliomes jugulaires ou tympaniques empruntent cette paroi pour se développer vers le haut dans l'oreille moyenne pour les premiers ou dans l'os pétreux périjugulaire pour les deuxièmes.

Paroi antérieure

• Tomodensitométrie : elle répond surtout à la trompe auditive en avant et en bas, au lobe temporal, au liquide cérébrospinal, à la méninge en avant et en haut où elle se confond avec la paroi supérieure. Elle est bien étudiée en coupe tomodensitométrique axiale (Figure 3-13). Les cholestéatomes de la partie haute du protympan sont souvent à l'origine d'une ostéite avec lyse pariétale.

• IRM : la paroi antérieure est surtout analysable en écho de spin T2 (2 mm) et HR T2 (HR T2 axiale).

Paroi postérieure

• Tomodensitométrie : elle est irrégulière car ponctuée par une petite proéminence, la pyramide du muscle de l'étrier bien visible dans les coupes axiales (Figure 3-14). Un diverticule de la cavité tympanique est ménagé entre pyramide et oreille interne : le sinus du tympan (sinus tympani) bien accessible en coupes axiales et coronales. En dehors de la pyramide, on retrouve une autre structure de la cavité tympanique : le récessus du facial qui forme un prolongement aérien postérieur un peu moins profond que le sinus tympani. La pyramide contient le muscle de l'étrier situé immédiatement en avant et légèrement en dedans de la troisième portion du canal facial (*voir* Figure 3-14).

Dans la partie haute de la paroi postérieure se ménage un couloir, l'aditus ad antrum, qui fait communiquer la cavité tympanique et une grande cellule postérieure : l'antre. Cette zone est parfaitement analysée sur les coupes tomodensitométriques axiales. La partie postérieure de la courte apophyse de l'enclume est bien visible à la partie inférieure de l'aditus ad antrum (*voir* Figure 3-14d et f).

• IRM : la paroi postérieure est mal visible en IRM, seule la troisième portion du canal facial et son hypersignal permettent de la localiser et ainsi d'individualiser le sinus du tympan en dedans et le récessus du facial en dehors (*voir* Figure 3-14g).

Paroi interne

• Tomodensitométrie : paroi de communication entre cavité tympanique et oreille interne (Figure 3-15), elle est bien accessible sur les coupes tomodensitométriques axiales et coronales (*voir* Figure 3-15c-f).

Ainsi, sur une coupe coronale antérieure de la paroi interne, note-t-on le bombement du promontoire en dehors de la cochlée puis, au-dessus, le muscle tenseur du tympan surmonté par la partie initiale du canal facial tympanique.

La partie moyenne de la partie interne de la cavité tympanique présente une dépression, la fenêtre ovale au sein de laquelle se trouve la platine de l'étrier, parfaitement accessible sur les coupes tomodensitométriques axiales. Le récessus de cette fenêtre est bien visible sur les coupes coronales. En arrière et au-dessous de la fenêtre ovale se trouve le récessus de la fenêtre ronde (et la membrane qui la ferme), également bien visible en coupes tomodensitométriques axiales et coronales. La partie haute de la paroi interne présente un bombement : le canal semi-circulaire latéral avec sa corticale surmontant la

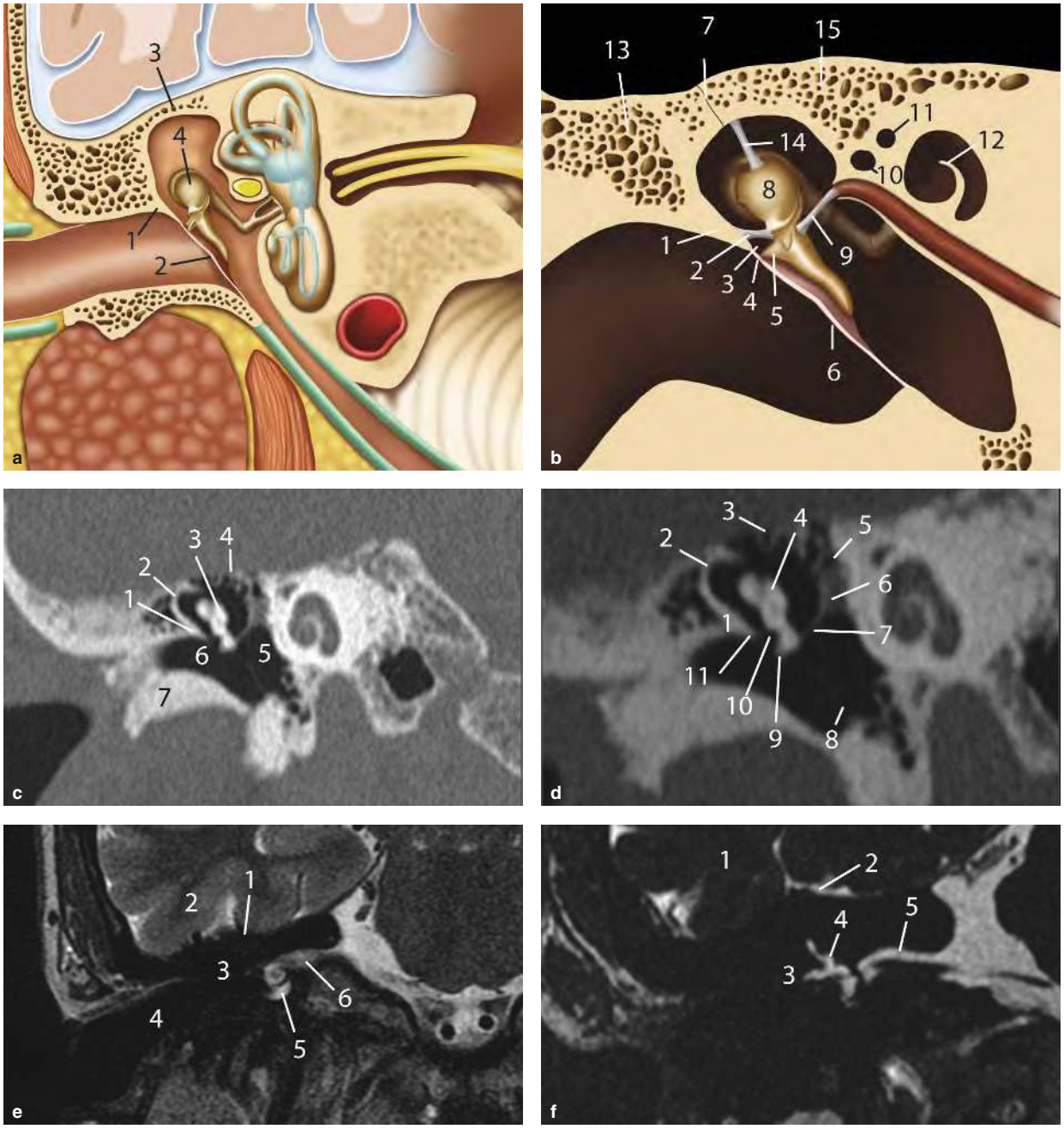

Figure 3-11 Oreille moyenne, paroi supérieure ou tegmen. a) Représentation frontale des parois externe et supérieure de l'oreille moyenne. (1) Mur de l'attique ; (2) membrane tympanique ; (3) tegmen ; (4) tête du marteau. **b) Représentation frontale des parois externe et supérieure de l'oreille moyenne.** (1) Mur de l'attique ; (2) ligament externe du marteau ; (3) poche de Prussak ; (4) membrane tympanique (*pars flaccida*) ; (5) courte apophyse du marteau ; (6) membrane tympanique (*pars tensa*) ; (7) fissure pétrosquameuse supérieure ; (8) tête du marteau ; (9) tendon du muscle tenseur du tympan ; (10) canal facial (ganglion géniculé) ; (11) canal facial (partie labyrinthique) ; (12) cochlée ; (13) écaille horizontale ; (14) ligament supérieur du marteau ; (15) tegmen. **c) Tomodensitométrie, coupe coronale.** (1) Mur de l'attique ; (2) tegmen (partie squameuse) ; (3) tête du marteau ; (4) tegmen (rocher) ; (5) cavité tympanique ; (6) méat acoustique externe ; (7) os tympanal. **d) Tomodensitométrie, coupe coronale postérieure équivalente à (c), mais zoomée.** (1) Mur de l'attique ; (2) tegmen (partie squameuse) ; (3) tegmen (partie pétreuse) ; (4) tête du marteau ; (5) canal facial (partie tympanique) ; (6) processus cochléariforme ; (7) tendon du muscle tenseur du tympan ; (8) cavité tympanique ; (9) courte apophyse du marteau ; (10) poche de Prussak ; (11) bord inférieur du mur de l'attique. **e) IRM en séquence T2, coupe coronale antérieure.** (1) Rocher (tegmen) ; (2) lobe temporal ; (3) cavité tympanique ; (4) méat acoustique externe ; (5) oreille interne (cochlée) ; (6) méat acoustique interne. **f) IRM en séquence T2, coupe coronale plus postérieure que la coupe (e).** (1) Lobe temporal ; (2) liquide cérébrospinal ; (3) cavité tympanique ; (4) oreille interne ; (5) méat acoustique interne.

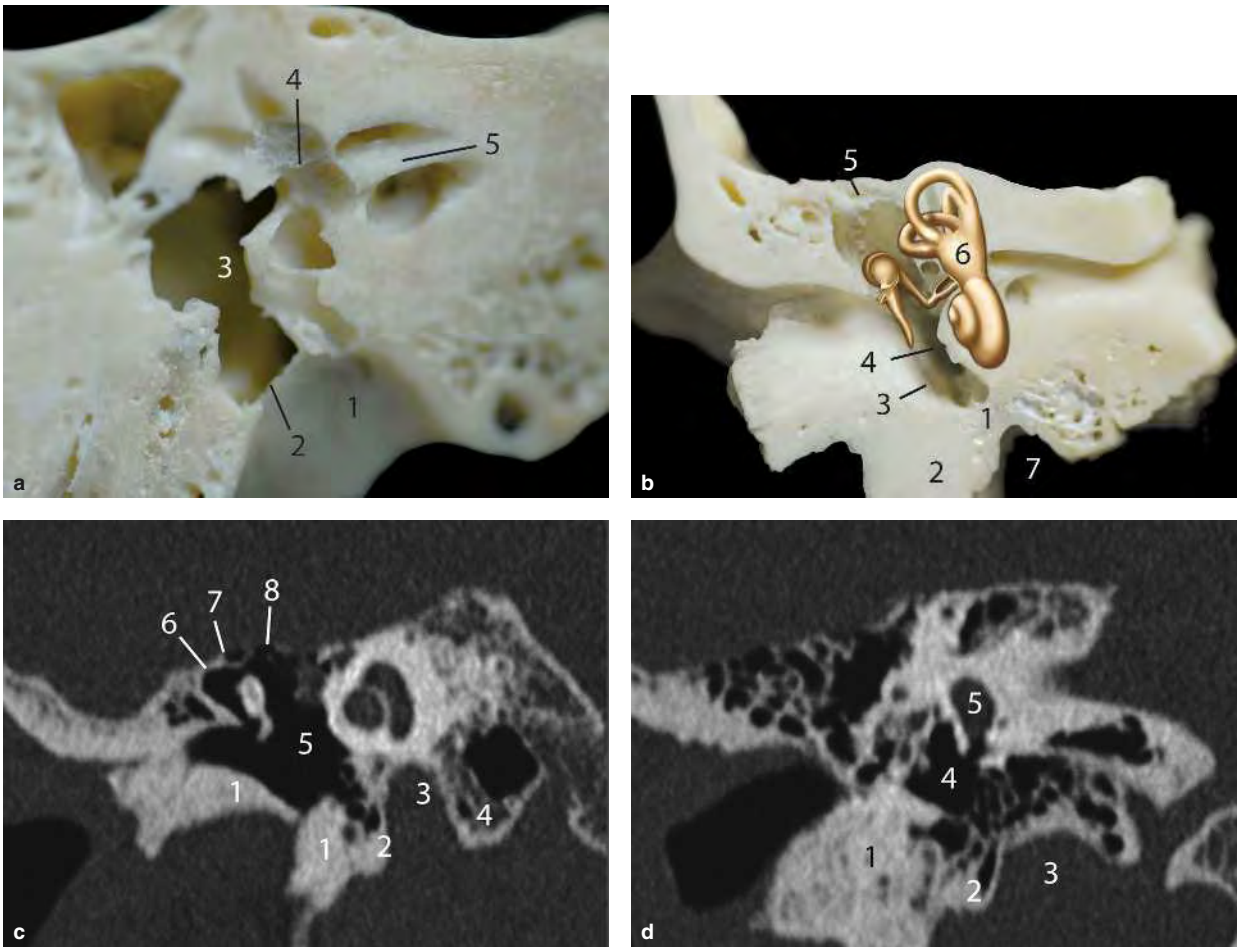

Figure 3-12 Oreille moyenne, paroi inférieure. a) Os sec, vue frontale oblique. (1) Foramen jugulaire ; (2) plancher de la cavité tympanique correspondant à la paroi supérieure du foramen jugulaire ; (3) cavité tympanique ; (4) oreille interne ; (5) méat acoustique interne. **b) Os sec, vue frontale.** (1) Rocher (plancher de la cavité tympanique) ; (2) os tympanal ; (3) sillon d'implantation de la membrane tympanique ; (4) cavité tympanique ; (5) rocher (tegmen) ; (6) oreille interne ; (7) canal carotidien. **c) Tomodensitométrie, coupe coronale antérieure.** (1) Os tympanal ; (2) rocher ; (3) canal carotidien ; (4) rocher ; (5) cavité tympanique ; (6) écaille (tegmen) ; (7) fissure pétrosquameuse supérieure ; (8) tegmen (rocher). **d) Tomodensitométrie, coupe coronale postérieure.** (1) Os tympanal ; (2) rocher ; (3) foramen jugulaire ; (4) cavité tympanique ; (5) oreille interne (vestibule).

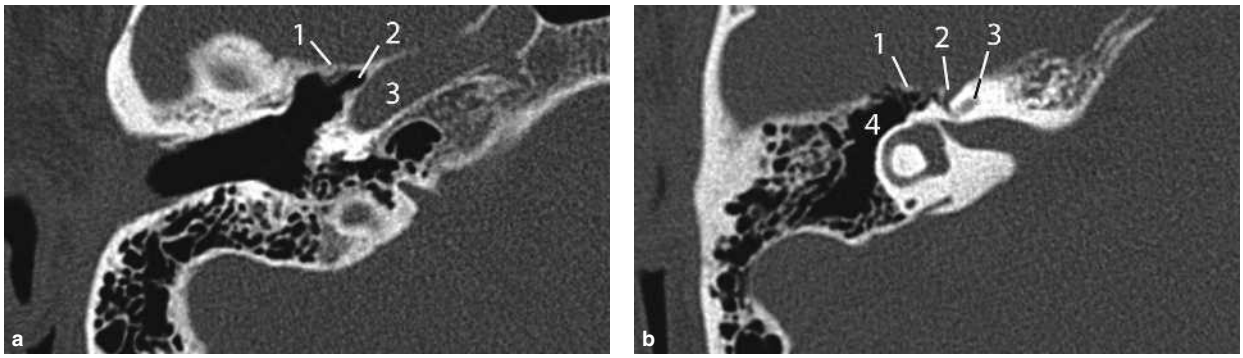

Figure 3-13 Oreille moyenne, paroi antérieure. a) Tomodensitométrie, coupe axiale. (1) Rocher (paroi antérieure) ; (2) trompe auditive ; (3) canal carotidien. **b) Tomodensitométrie, coupe axiale sus-jacente à (a).** (1) Rocher (paroi antérieure de caisse) ; (2) canal facial ; (3) oreille interne (cochlée) ; (4) cavité tympanique.

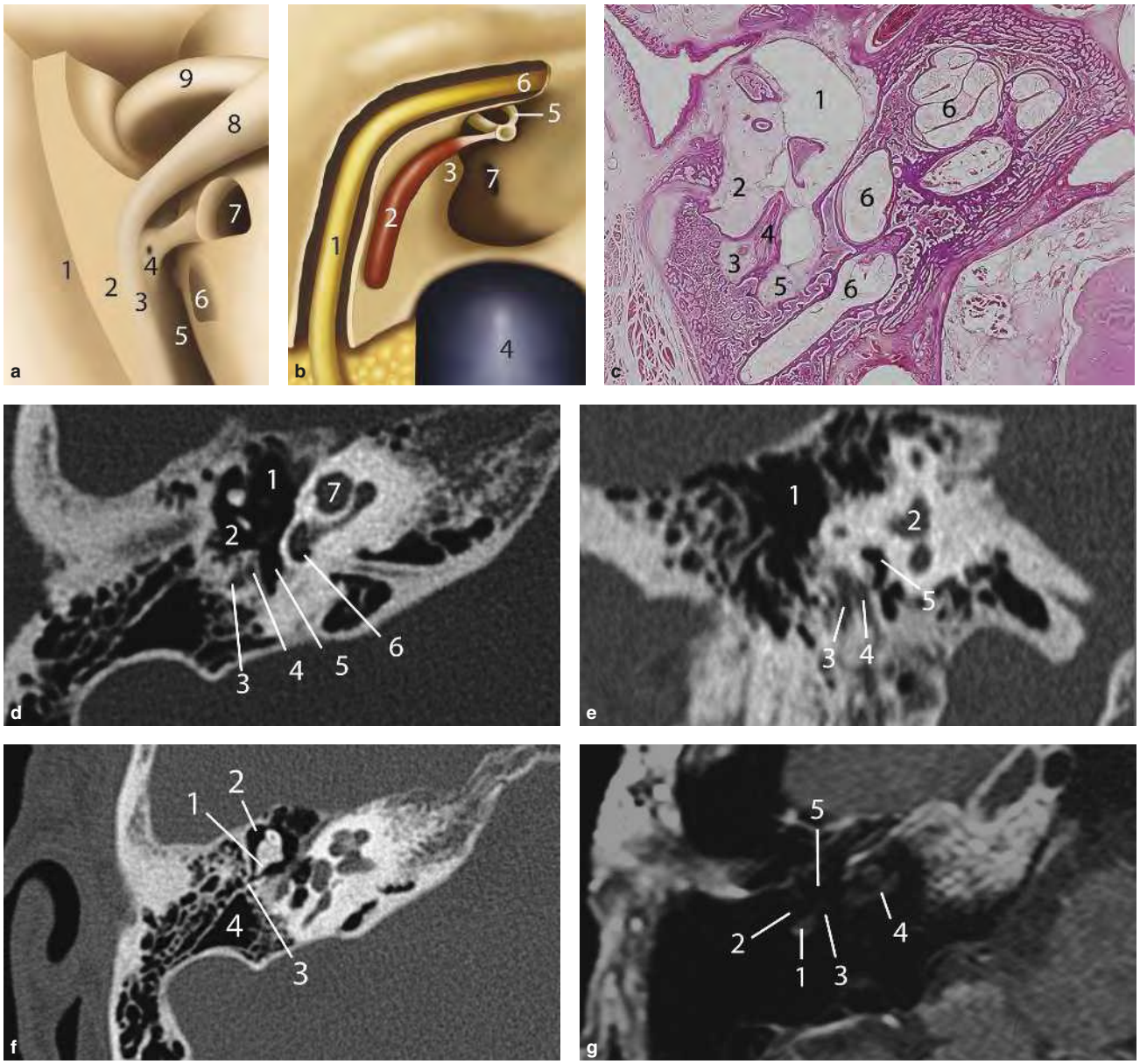

Figure 3-14 Oreille moyenne, paroi postérieure. a) Cavité tympanique (regard sur la paroi postérieure vue de l'intérieur). (1) Paroi postérieure de la cavité tympanique ; (2) récessus du facial ; (3) canal facial (partie mastoïdienne) ; (4) pyramide de l'étrier ; (5) sinus tympani ; (6) fenêtre ronde ; (7) fenêtre ovale ; (8) canal facial (partie tympanique) ; (9) canal semi-circulaire latéral. **b) Paroi postérieure, vue de côté** (le canal facial, le canal du muscle stapédien sont représentés ouverts). (1) Nerf facial dans le canal facial mastoïdien ; (2) canal du muscle de l'étrier ; (3) pyramide ; (4) veine jugulaire interne ; (5) étrier ; (6) nerf facial (partie tympanique) ; (7) fenêtre ronde. **c) Histologie, coupe axiale.** (1) Cavité tympanique ; (2) sinus du tympan ; (3) canal du nerf facial (partie mastoïdienne) ; (4) muscle de l'étrier dans la pyramide ; (5) sinus du tympan ; (6) oreille interne. **d) Tomodensitométrie, coupe axiale.** (1) Cavité tympanique ; (2) récessus du facial ; (3) canal facial (partie mastoïdienne, troisième partie) ; (4) muscle de l'étrier en arrière de la pyramide ; (5) sinus tympani ; (6) récessus de fenêtre ronde ; (7) oreille interne. **e) Tomodensitométrie, coupe coronale.** (1) Antre ; (2) oreille interne (partie postérieure du vestibule) ; (3) canal facial (partie mastoïdienne, troisième portion) ; (4) canal du muscle de l'étrier ; (5) sinus tympani. **f) Tomodensitométrie, coupe axiale.** (1) Enclume (courte apophyse) ; (2) cavité tympanique ; (3) aditus ad antrum ; (4) antre. **g) IRM en séquence T1, coupe axiale, avec injection de gadolinium.** (1) Canal facial (troisième portion) ; (2) récessus du facial ; (3) sinus tympani ; (4) oreille interne (cochlée) ; (5) cavité tympanique. En IRM au niveau de la partie moyenne de la paroi postérieure de la cavité tympanique, le canal facial permet de repérer le récessus du facial en dehors du sinus tympani en dedans.

IMAGERIE MÉDICALE

DIRIGÉE PAR HENRI NAHUM

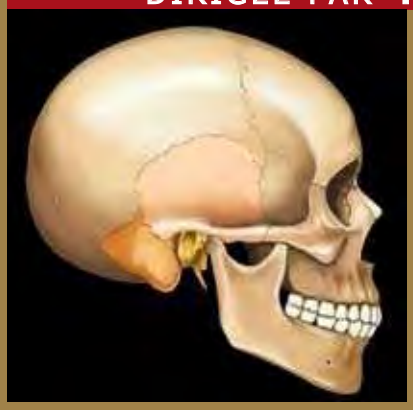

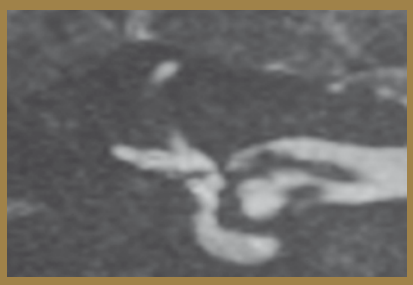

Illustrations :
Vicky Jade Harmsworth

www.editions.lavoisier.fr

978-2-257-20571-1